Titolo

Trattamento del SSC del cavo orale in soggetti fragili

Scuola di appartenenza:
Chirurgia Plastica e Ricostruttiva, Dipartimento di discipline Chirurgiche, Oncologiche e Stomatologiche, Università degli Studi di Palermo

Autori:
M. Nichelini, F. Toia, M. Tripoli, V. Giacalone, A. Cordova

Tematica di riferimento
Oncologia, microchirurgia

Abstract

Introduzione

Il carcinoma squamo-cellulare del cavo orale è una patologia aggressiva che necessita di un approccio multidisciplinare (oncologia, chirurgia plastica, ORL, medicina orale, nutrizionale, radioterapica). L'intervento chirurgico rappresenta solo una parte di un percorso terapeutico che prevede spesso una terapia adiuvante post-operatoria. Gli interventi sul cavo orale beneficiano di una buona compliance nel paziente e pongono invece delle problematiche aggiuntive nei pazienti con deficit intellettivo e scarsa compliance.

Casi clinici

- Paziente 1 (D.G.): Paziente maschio di 50 anni con deficit intellettivo congenito. In anamnesi SCC G1 dell'emi-labbro destro, multiple displasie e stomatiti recidivanti, per le quali era in follow-up presso reparto di Medicina Orale. Nel Gennaio 2021 giunge alla nostra attenzione per neoformazione ulcerata vegetante della mucosa geniena destra e tumefazione della guancia destra con linfoadenomegalie omolaterali laterocervicali.
- Paziente 2 (L.V.): Paziente donna di 35 anni con deficit intellettivo a causa di ipossia peri-partum, giunta alla nostra attenzione nel Gennaio 2022 per presenza di neoformazione a carico del corpo della lingua.

Previa esecuzione di biopsia incisionale con diagnosi istologica di carcinoma squamo-cellulare, entrambi i pazienti sono stati sottoposti ad intervento chirurgico di tracheostomia, svuotamento linfonodale latero-cervicale, demolizione del carcinoma e ricostruzione mediante lembo (il primo paziente mediante lembo microchirurgico ALT, la seconda mediante lembo di m. grande pettorale). Hanno entrambi sviluppato complicanze per le quali sono state sottoposte ad ulteriori interventi chirurgici. Il primo paziente, in seguito a necrosi del lembo, è stato sottoposto ad intervento di ricostruzione della perdita di sostanza a livello della mucosa geniena mediante lembo linguale. La seconda ha sviluppato raccolte ascessuali a livello latero-cervicale e a distanza di due mesi dal primo intervento e una fistola faringo-cutanea latero-cervicale destra che ha richiesto un secondo ricovero.

Discussione

Gli interventi sul cavo orale sono spesso gravati da complicanze e sequele, che rendono prolungati il decorso post-operatorio e la ospedalizzazione: il posizionamento della tracheostomia riduce nell'immediato la possibilità della comunicazione del paziente, e successivamente necessita di una riabilitazione logopedica; la impossibilità alla alimentazione per via orale, spesso presente già prima dell'intervento chirurgico, necessità di introduzione di alimentazione tramite sondino o tramite PEG, per poter assicurare un apporto calorico adeguato alle necessità del paziente; essendo il cavo orale un distretto contaminato e gli interventi chirurgici per il trattamento di SCC in questa sede particolarmente lunghi, aumenta la predisposizione alle infezioni, con necessità di impostazione di antibiotico-terapie mirate; la possibilità di sofferenza o sovra-infezione dei lembi può richiedere nuovi reinterventi. Per questi motivi i ricoveri diventano spesso di difficile sopportazione per i pazienti, e non è sempre facile mantenere una loro compliance.

Conclusioni

Nei soggetti fragili con ca squamoso del cavo orale, esiste una maggiore difficoltà di comunicazione e una aumentata predisposizione alle complicanze.
Per questo motivo la presenza di scarsa compliance nei pazienti fragili con SCC del cavo orale deve essere considerata nella scelta terapeutica al fine di facilitare la gestione post-operatoria e abbreviare i tempi di recupero.

Alla gentile attenzione del comitato organizzativo del XXXI meeting invernale "Domenico Dioguardi" – Problematiche in Chirurgia Plastica, Case reports.

ABSTRACT - CASE REPORT (tematica chirurgia mammaria):
Necrosi bilaterale del complesso areola capezzolo in esiti di mastopessi, una complicanza insidiosa nelle pazienti post bariatriche.

A cura dott. Alessandro Bastin – Medico Specializzando presso Azienda Ospedaliera e Universitaria di Padova.

Il caso che vorrei esporre riguarda la paziente M.M. la quale a seguito di un percorso di chirurgia bariatrica con ingente beneficio, giungeva alla nostra attenzione con il desiderio di correggere le alterazioni corporee sopraggiunte.

Il suo percorso iniziò con un primo intervento combinato di Mastopessi con autoprotesi e brachioplastica bilaterale.
Tuttavia nelle settimane a seguire si manifestarono diverse complicanze quali: necrosi bilaterale dei complessi areola capezzolo e deiescenza di ferita a livello prossimale dell'incisione della brachioplastica bilateralmente.

Seguì dunque il secondo ricovero in cui si optò per toilette dei tessuti non vitali ed applicazione di TPN a livello mammario e revisione delle deiscenze della brachioplastica.

L'approccio ricostruttivo proseguì con un ulteriore ricovero in cui la paziente venne sottoposta a ricostruzione dell'areola con innesto dermoepidermico bilateralmente.

Consolidata completamente la guarigione dei tessuti nei mesi successivi, venne eseguito un intervento di lipofilling mammario e tatuaggio dell'areola.

Infine fu sottoposta a ricostruzione di capezzolo tramite lembo locale, lipofilling mammario e secondo tatuaggio del neo complesso areola capezzolo.

Seguì nei mesi successivi una buona guarigione dei tessuti ottenendo un risultato che rende la paziente soddisfatta.

Scuola di specializzazione in Chirurgia Plastica, Ricostruttiva ed Estetica
Università degli Studi di Firenze

Dr.ssa Anastasia Fidanza

Case Report
Ricostruzione palpebrale terziaria

Abstract:
La ricostruzione palpebrale conseguente ad exeresi di neoformazioni cutanee è challenging, soprattutto quando ci troviamo ad affrontare, come nel nostro caso, una procedura di chirurgia terziaria.
Lo stato dell'arte offre numerose e valide possibilità. L'exeresi del tumore e la sutura per prima intenzione dei margini residui è frequentemente utilizzata con successo, ma presenta innumerevoli limitazioni. Ad esempio, nel caso di lesioni di grandi dimensioni oppure quando sia necessaria una chirurgia di revisione.
Il nostro case report presenta la gestione chirurgica di una paziente di 65 anni, giunta alla nostra attenzione dopo essersi sottoposta, presso un altro centro, a due interventi di asportazione non radicale di un carcinoma basocellulare nodulare localizzato a livello del versante mediano della palpebra inferiore sinistra. Esiti delle due precedenti exeresi sono stati la dislocazione laterale del dotto lacrimale inferiore, con conseguente disfunzione delle vie lacrimali, l'alterazione del blinking palpebrale, l'epifora e la ridotta protezione corneo-congiuntivale del globo oculare infero-mediale.
Determinante nella scelta della tecnica chirurgica da noi utilizzata, è stata l'anamnesi patologica e chirurgica della paziente, attualmente in terapia farmacologica per glaucoma e sottopostasi precedentemente a blefaroplastica superiore bilaterale.
L'asportazione radicale del carcinoma, confermata dall'esame estemporaneo intra-operatorio, ha portato alla rimozione completa della palpebra inferiore, compresa gran parte della lamella posteriore.
La ricostruzione della lamella anteriore della palpebra inferiore è stata realizzata attraverso l'allestimento di un lembo composito di traslocazione di palpebra superiore omolaterale a base laterale. Per garantire la competenza del sistema di sostegno del canto laterale è stata confezionata una cantopessi statica. La continuità della lamella posteriore è stata ripristinata mediante la sutura del margine craniale della congiuntiva residua, adeguatamente isolata, al margine craniale del lembo e tramite la sutura del margine mediale e laterale del lembo alle rispettive porzioni tarsali residue. La procedura chirurgica è stata conclusa con una tarsoraffia di protezione.
La paziente è stata seguita nei giorni successivi all'intervento attraverso controlli ambulatoriali e il decorso post-operatorio è stato prive di complicanze, fatta eccezione per lo sviluppo di una lieve chemosi, risoltasi spontaneamente.
In conclusione, il nostro obiettivo primario deve essere sempre quello di effettuare un'asportazione radicale della neoplasia e di eseguire una ricostruzione palpebrale soddisfacente, tale da garantire un buon ripristino delle lamelle palpebrali e una corretta funzionalità del sistema lacrimale.
La ricostruzione con lembi locali e innesti può essere una valida alternativa alla semplice chiusura per prima intenzione, gravata da un maggior rischio di retrazione cicatriziale, complicanze post-operatorie e revisioni chirurgiche.

L'outcome a lungo termine della nostra paziente non è noto, sarà necessario un follow-up nel tempo per determinare il corretto andamento della ricostruzione palpebrale da noi performata.

Obiettivi:
L'obiettivo del nostro lavoro è quello di presentare una flow chart decisionale relativa alle scelte chirurgiche necessarie a garantire una completa radicalizzazione del tumore, una corretta funzionalità e un accettabile risultato estetico in caso di chirurgia palpebrale di revisione.

Metodi:
Storia clinica della paziente e stato dell'arte relativo alla ricostruzione palpebrale inferiore.

Risultati:
Attraverso la tecnica chirurgica da noi utilizzata, siamo riusciti ad ottenere l'asportazione radicale della patologia neoplastica, il ripristino dell'integrità tissutale e un'adeguata funzionalità palpebrale e dell'apparato lacrimale.

Conclusioni:
La dislocazione palpebrale e il corteo sintomatologico ad essa associato rappresentano delle importanti complicanze della chirurgia palpebrale, sia in ambito ricostruttivo sia in ambito estetico.
Le possibili procedure chirurgiche presentate in letteratura sono molteplici e valide. Il nostro case report vuole fornire ai colleghi una possibile via di trattamento da intraprendere in caso di pazienti con un quadro clinico locale paragonabile a quello della paziente trattata presso il nostro centro.

Argomento: Ricostruzione di mammella affetta da radiodermite cronica con complicanza.

Background: Le manifestazioni cliniche della radiodermite possono variare da un lieve eritema (arrossamento, calore, aspetto simile a un'eruzione cutanea), alla desquamazione secca (secchezza, prurito, desquamazione), alla desquamazione umida (umida, trasudante, dolente, arrossamento ed esposizione del derma) e necrosi. Dopo la conclusione della radioterapia, i pazienti possono manifestare fibrosi cutanea, che comporta cambiamenti nella struttura della pelle, retrazione cutanea, telangiectasia, dolore e prurito.
Il caso proposto riguarda una paziente C.M. 11/02/1949 di aa. 73, che ha ricevuto diagnosi di k mammario, nel 2015, sottoposta a QUART al QIE mammella dx + SLNB (negativo) seguita da Radioterapia, terminata in Novembre 2015.
Nel 01/2017 riscontro clinico di primo episodio di radiodermite con fistola cutanea, per cui viene seguita per 2 anni in ambulatorio medicazione avanzate. Nel 11/2020 iniziava terapia con Antibiotici e Cortisone, con parziale controllo della sintomatologia.
06/2021: ultimo controllo radiologico risultato negativo, ma con evidenza di diffusa imbibizione della componente fibroghiandolare per cui veniva sottoposta a biopsia random, che refertava "quadro di flogosi scleroproduttiva e angioplastica degli stromi connettivo-adiposi (B2)". Per tale motivo viene rimandata alla visita di chirurgia plastica per valutazione.
19/10/2021 Alla nostra valutazione, si apprezzava cute fortemente eritematosa ed aumentata consistenza del tessuto cutaneo e sottocutaneo. Si poneva pertanto indicazione a ricostruzione mammaria con lembo muscolo-cutaneo peduncolato di gran dorsale destro con impianto di protesi e mastoplastica riduttiva di armonizzazione a sinistra.
Eseguito in data 17/01/2022 Intervento di ricostruzione mammaria con lembo muscolo-cutaneo di gran dorsale destro più impianto di protesi Polytech Opticon 210cc e mastoplastica riduttiva di armonizzazione. Durante il successivo mese di controllo, ha sviluppato necrosi della porzione apicale del lembo e in data 08/02/2022 si poneva indicazione a pulizia chirurgica.
Si procedeva in data 15/02/2022 con escarectomia dei margini superomediali del lembo muscolocutaneo di grandorsale fino ad ottenere margini e fondo vitali e sanguinanti. È stato Allestito lembo di trasposizione dalla regione sana adiacente a copertura della perdita di sostanza. Si eseguiva anche rimozione dell'area necrotica a livello dell'area sottoareolare e del solco mammario laterale.
A marzo del 2022, sviluppava lesione cutanea millimetrica della mammella destra posizionata medialmente alla ferita chirurgica del pregresso intervento con perdite di siero minime dalla lesione, da cui si prelevavano tamponi, risultati poi positivi a Peptostreptococcus magnus
Ad aprile 2022 Si riscontrava gettone di ipergranulazione a livello del QIM, che veniva sottoposto a exeresi in chirurgia ambulatoriale.
A maggio nonostante terapia antibiotica persisteva fuoriuscita di materiale siero corpuscolato per cui si programma rimozione di protesi mammaria destra e lipofilling, tuttavia a due settimane dall'ultimo controllo, non più presente secrezione sierocorpuscolata e notevole miglioramento delle condizioni locali. Si decideva dunque di non rimuovere la protesi e seguire l'evoluzione della situazione clinica.
In data 20/09 si concludeva il percorso ricostruttivo, ottenendo una completa guarigione.

Obiettivo: Analisi del caso e descrizione del percorso terapeutico definitivo.

Metodi: Cartella clinica della paziente e visite ambulatoriali.

Risultati: Attraverso l'approccio chirurgico, non senza difficoltà, si è riusciti ad ottenere un risultato in equilibrio con le esigenze della paziente.

Conclusioni: La radiodermite rappresenta una condizione non di raro riscontro in pazienti sottoposte a radioterapia. Il caso vuole evidenziare come l'approccio conservativo sia stata la prima strada intrapresa, ma che in assenza di risultato, attraverso la chirurgia, si sia potuto ottenere un buon risultato funzionale ed estetico.

Autore: Dott.Pizzo Andrea, Medico in formazione specialistica, università degli studi di Firenze, AOU-Careggi.

Case Report: Revisione estetica di una frattura del terzo medio della clavicola

Cavaliere A, Cepparulo V, D'Andrea F, Schonauer F

Le fratture clavicolari sono piuttosto frequenti, specialmente nei bambini. Costituiscono il 4% delle fratture totali negli adulti ed il 35% di tutte le fratture che coinvolgono la regione della spalla. Le fratture del terzo medio della clavicola (Tipo A) sono le più frequenti (>66%) tra le fratture clavicolari.

Generalmente il trattamento di scelta è quello conservativo, tuttavia il risultato può non essere soddisfacente né dal punto di vista estetico, né dal punto di vista funzionale.

La mancata unione dei frammenti, la malunione sintomatica, ed i deficit estetici dovuti alla formazione di un callo osseo ipertrofico, sono le complicanze più frequenti del trattamento conservativo.

In questo case report descriviamo il caso di una giovane donna di 29 anni, giunta alla nostra attenzione per gli esiti di una pregressa frattura del terzo medio della clavicola destra. La frattura era stata trattata in modo conservativo con bendaggio elastico, tuttavia nonostante la funzionalità fosse stata recuperata appieno, l'asse di consolidazione dei frammenti non era ottimale. Questo disallineamento dei capi ossei aveva quindi determinato la formazione di una "Step Deformity" in corrispondenza della pregressa rima di frattura.

Tale deformità era piuttosto evidente e determinava un'importate asimmetria con la clavicola controlaterale, provocando alla paziente, disagi psicologici e di relazione.

Dopo un'iniziale valutazione del difetto con TC 3d, è stata quindi eseguita una revisione estetica della frattura clavicolare utilizzando una fresa con punta diamantata per migliorare la forma ed il profilo della clavicola levigando gradualmente lo scalino osseo, senza tuttavia compromettere la stabilità della clavicola stessa.

Nonostante diverse siano le complicanze post trattamento conservativo delle fratture clavicolari, poche sono le alternative proposte per la correzione delle deformità residuali. Tra le tecniche descritte la più utilizzata è quella di osteotomia con riduzione a cielo aperto e fissazione interna (ORIF: Open Reduction Internal Fixation). Altre tecniche invece associano le osteotomie correttive ad una stabilizzazione con viti e placche. Tuttavia queste tecniche sono piuttosto invasive e pertanto riservate ai casi in cui sia presente un deficit funzionale o una sintomatologia associata.

L'approccio utilizzato in questo case report è una soluzione poco invasiva che, in pazienti opportunamente selezionati, può migliorare l'aspetto del profilo clavicolare nei casi in cui sia presente una deformità post frattura, e di conseguenza risolvere i disagi psicologici e di relazione che alcuni di questi pazienti possono provare.

Dott.ssa Arianna Franchi
Dott.Alfio Luca Costa
Università degli Studi di Padova

ABSTRACT:
CASE REPORT: VALUTAZIONE INTRAOPERATORIA CON ANGIOGRAFIA CON VERDE INDOCIANINA PER UN REIMPIANTO DI POLLICE CON ARTERIALIZZAZIONE VENOSA

L'assenza di vasi adeguati per l'anastomosi costituisce a controindicazione al reimpianto, ma la necessità di vasi arteriosi in buone condizioni è stata recentemente messa in discussione e alcuni autori hanno di fatto proposto l'arterializzazione delle vene con risultati promettenti.
Tuttavia, questo metodo non è di routine nei reimpianti e non è chiaro quali condizioni possano predire la congestione venosa e la perdita del segmento reimpiantato.
In questo case report, presentiamo il potenziale del verde indocianina nel valutare arterializzazione di una vena da un reimpianto del pollice in un paziente fumatore di 40 anni in seguito a trauma da schiacciamento.
L'angiografia con verde indocianina (IGA) ha documentato una riperfusione con una breve latenza rispetto alle dita non amputate e una persistenza di indocianina più lungo che nel resto della mano. Tuttavia, entro 5 minuti, è stata riscontrata una progressiva riduzione dell'intensità del verde, che ha testimoniato un deflusso venoso più lento ma efficace al momento della riperfusione.
Sulla base dell'esame IGA, non abbiamo considerato necessario eseguire ulteriori anastomosi venose diverse dall'anastomosi venosa radiale dorsale singola.
Questo singolo caso clinico mostra le potenzialità del verde indocianina come valido aiuto per valutare la perfusione del reimpianto e anche per valutare eventuale congestione venosa precoce, al fine di modificare contestualmente il piano operatorio.

RICOSTRUZIONE COMPOSITA MICROVASCOLARE DI TESTA E COLLO: LA RINASCITA DEL LEMBO COMPOSITO DI SCAPOLA

Università degli studi di Padova,
Scuola di specializzazione in Chirurgia plastica,
ricostruttiva ed estetica.

Dott.ssa Benedetta Scucchi
Prof. Cesare Tiengo,
Prof. Franco Bassetto,

Microchirurgia e chirurgia Ricostruttiva

ABSTRACT

La possibilità di allestire lembi liberi compositi microvascolari contestualmente allo sviluppo di programmi di progettazione e fabbricazione da computer (CAD/CAM) hanno reso la ricostruzione del distretto testa collo sempre più raffinata consentendo un continuo miglioramento dei risultati morfologici e funzionali.
Con lo scopo di migliorare la qualità, fornire supporto strutturale ed aumentarne la stabilità della ricostruzione dei tessuti molli diversi materiali sintetici o autologhi possono essere impiegati, includendo tra questi osso, tendine, tensore di fascia lata o materiali sintetici come mesh in titanio.
Un tessuto autologo ben vascolarizzato rimane comunque ad oggi la scelta ricostruttiva ottimale in quanto caratterizzato da un'ottima integrazione tissutale, buona resistenza agli stress meccanici e durabilità nel tempo.
I materiali alloplastici, ognuno con un differente profilo di biointegrazione si rendono comunque necessari in caso di recidive tumorali o inadeguatezza tissutale del paziente, presentando un tasso di complicanze tardive come l'esposizione di placca più elevato.
Proponiamo il caso clinico di un paziente trattato presso la nostra unità in equipe multidisciplinare con il reparto di Otorinolaringoiatria ed affetto da leiomiosarcoma del seno mascellare destro. Il paziente è stato sottoposto ad intervento chirurgico di maxillectomia totale destra estesa all'osso zigomatico e ricostruzione con lembo libero di punta di scapola e mesh orbitaria.
Nella nostra esperienza i lembi microchirurgici basati sul sistema scapolare offrono infatti il più alto grado di versatilità nel raggiungimento di una ricostruzione tridimensionale composita che necessiti del supporto osseo.
L'obiettivo è la discussione dei possibili interventi ricostruttivi con la valutazione delle complicanze e dell'efficacia della metodica ricostruttiva scelta.

Dott. Bernardo Biffoli

Prof. Vincenzo Vindigni

Università degli studi di Padova

Tematica di riferimento: Mammella

ABRASTRACT

CASE REPORT: cicatrici mammarie dolorose, retraenti e recidivanti: quando la matrice dermica Braxon può risolvere un caso estetico diventato funzionale.

Si presenta alla nostra attenzione nel maggio 2017 una paziente che aveva eseguito nel 2002 una mastoplastica estetica dual plain presso altra sede complicata da contrattura capsulare di tipo Backer III a sua volta trattata con sostituzione di nuove protesi Mentor 195 cc nel febbraio 2017.

All'esame obiettivo la paziente presentava area di retrazione sotto-areolare destra sospetta per rottura protesica in assenza di tumefazioni palpabili mammaria o ascellari.

La RM richiesta risultava negativa per rotture protesiche pertanto la paziente aveva eseguito seriati interventi di sbrigliamento cicatriziale + lipofilling senza alcun beneficio.

Le soluzioni inizialmente proposte di tipo mini invasivo (sbrigliamento cicatriziale + lipofilling, utilizzo di patch di matrice dermica nelle aree di aderenza cicatriziale) si sono rivelate non risolutive.

Pertanto è stato necessario eseguire un nuovo intervento di sostituzione protesica con protesi Mentor 245 cc rivestite da matrice dermica Braxon ottenendo un risultato stabile nel tempo.

Quanto effettivamente influisce il tipo di protesi sull'outcome dell'intervento e quale ruolo ha la componente soggettiva nella cicatrizzazione patologica? Possibili alternative ed eventuali strategie di prevenzione?

Titolo – Case report di ulcera refrattaria del cuoio capelluto: pioderma gangrenoso?

Background: Il pioderma gangrenoso (PG) è una dermatosi neutrofila infiammatoria sterile ad eziologia non determinata (idiopatico o secondario a malattia infiammatoria intestinale, ematologica, reumatica, oncologica) ed evoluzione cronica. Si manifesta con pustole sterili a rapida progressione ed evoluzione in ulcerazioni dolenti, ad espansione centrifuga, associate a essudato emorragico o mucopurulento. Colpisce perlopiù arti inferiori, tronco, glutei e perineo; rare sono le manifestazioni in altri parti del corpo. La diagnosi è clinica, di esclusione. Il trattamento comprende la cura delle ferite e, a seconda della gravità, farmaci antinfiammatori o immunosoppressori.

Metodi: Il caso in studio riguarda un paziente di 71 anni giunto alla nostra attenzione con ulcera di non definita natura del cuoio capelluto. In anamnesi rettocolite ulcerosa (RCU) e lupus eritematoso sistemico (LES). Dato l'iniziale rapido accrescimento della lesione si poneva il sospetto di precancerosi e sottoponeva il paziente ad asportazione chirurgica e procedure ricostruttive sequenziali, con iniziale beneficio e successivo peggioramento clinico. L'assenza di beneficio dall'atto chirurgico è stata il punto di partenza per porre il sospetto di una rara manifestazione di PG.

Risultati: A 24 mesi dalla prima valutazione si nota il miglioramento clinico ottenuto attraverso un approccio multimodale, di associazione di terapia corticosteroidea sistemica e medicazioni avanzate locali.

Conclusioni: Il caso in studio evidenzia come una non chiara diagnosi clinica possa indirizzare verso iter terapeutici non risolutivi e sottolinea l'importanza di una discussione multidisciplinare pre-operatoria di casi clinici complessi.

Area: miscellanea/ricostruttiva
Autori: C. Rossi, S. Tenna, M. Morelli Coppola, P. Ferretti, P. Persichetti
Relatore: Caterina Rossi
Campus Biomedico Roma: Direttore Prof. Paolo Persichetti

CONDROSARCOMA MESENCHIMALE DEI TESSUTI MOLLI : TRA RARITA' E GESTIONE CHIRURGICA.

Susca R.[1], Corrao C. [1], Elia R.[1], Maruccia M.[1], Giudice G.[1]
[1]UOC Chirurgia Plastica, Ricostruttiva ed estetica, Dipartimento di medicina di Precisione e Rigenerativa e Area Jonica, Università degli Studi di Bari Aldo Moro, AOC Policlinico di Bari

INTRODUZIONE

Il condrosarcoma mesenchimale è un raro tumore maligno , solitamente di origine cartilaginea, caratterizzato da isole di cellule ialine ben differenziate intervallate da tessuto mesenchimale primitivo. Esso rappresenta circa il 2-4% di tutti i condrosarcomi. Ancor più raro è il condrosarcoma mesenchimale primitivo dei tessuti molli, la cui istopatogenesi non è tuttora chiara. In letteratura sono stati riportati pochi casi: si suppone che esso prenda vita dallo sviluppo da cellule mesenchimali totipotenti indifferenziate che vanno in contro a metaplasia.
Questo tipo di tumore possiede una rapida crescita locale ed un'aumentata propensione alla metastatizzazione, principalmente al polmone. Si presenta un caso clinico per il quale è stato utilizzato un lembo peduncolato TRAM (trans versus rectus abdominis muscolocutanous) di salvataggio per trattare un'ampia perdita di sostanza post-escissionale in regione inguinale.

CASO CLINICO

Paziente di 61 anni, 125kg. In anamnesi patologica remota melanoma di coscia sinistra elettrocauterizzato (2018), colecistectomia, appendicectomia complicata da peritonite, ipertensione arteriosa, obesità III grado.
In anamnesi prossima evidenza clinica di tumefazione della regione inguinale sinistra dal novembre 2021. Nel dicembre 2021, presso altro nosocomio eseguiva biopsia incisionale con diagnosi compatibile per "melanoma nodulare ulcerato".
All'esame obiettivo si repertava neoformazione sottocutanea inguinale sinistra di 30x25 cm, dolente e dolorabile, con esacerbazione alla deambulazione. Il paziente veniva sottoposto ad intervento chirurgico di escissione della ampia neoformazione, comprendendo fascia, muscolo sartorio e parte del retto femorale (pezzo operatorio:30x25x8 cm, 8kg).Il riparo della perdita di sostanza, inizialmente previsto mediante lembo microchirurgico TRAM, è avvenuto con un lembo peduncolato TRAM di salvataggio a causa dell'insufficiente apporto dei peduncoli precedentemente individuati mediante doppler.
Nella settimana successiva all'intervento si notava una progressiva sofferenza del lembo allestito, con sviluppo di necrosi cutanea e sottocutanea delle regioni periferiche dello stesso.
In sedicesima giornata il paziente veniva sottoposto a secondo intervento di revisione delle porzioni necrotiche, drenaggio della raccolta sieropurulenta sotto lesionale e applicazione di VAC therapy.
In trentasettesima giornata, si effettuava terzo intervento di toilette chirurgica del lembo residuo, con applicazione di innesto dermo-epidermico con mesh a rete, prelevato da coscia controlaterale e applicazione di NPWT. Si eseguiva inoltre tampone di ferita che risultava positivo per cocchi fecali, si iniziava quindi terapia antibiotica mirata
In cinquantanovesima giornata si apprezzava attecchimento completo dell'innesto dermoepidermico e dimissione in clinica riabilitativa.
All'esame istologico definitivo, diagnosi di "condrosarcoma mesenchimale" con n.1 metastasi linfonodali.
Nonostante i cicli di chemioterapia, si rilevava tramite esame TC, ripresa di malattia locale e metastatica in sede polmonare.

CONCLUSIONI

Nonostante la particolarità del tessuto di origine di questo tipo di tumore, l'exeresi e il trattamento adiuvante chemioterapico rappresentano il gold standard terapeutico per il condrosarcoma mesenchimale. Il trattamento chirurgico demolitivo e ricostruttivo mediante TRAM peduncolato di salvataggio ha consentito la gestione di un caso complesso e il salvataggio dell'arto inferiore. Nella gestione della patologia è fondamentale un corretto inquadramento iniziale del paziente e della lesione, anche dal punto di vista istologico, l'ottenimento di un'escissione a margini liberi e una corretta riprogrammazione ricostruttiva, con il fine di ottenere il migliore out come a lungo termine. Inoltre in letteratura non sono state descritte riparazioni di perdite di sostanza inguinali con lembi microchirurgici. Il lembo TRAM rappresenta quindi un approccio innovativo, che merita ulteriori studi con il fine di perfezionare questo approccio.

Titolo:
Ricostruzione del canto interno con lembo propeller dell'arteria sopraorbitaria "Antony Flap"

Scuola di appartenenza:
Chirurgia Plastica e Ricostruttiva, Dipartimento di discipline Chirurgiche, Oncologiche e Stomatologiche, Università degli Studi di Palermo.
Autori:
B. Corradino, S. Di Lorenzo, A. Cascino

Tematica di riferimento: oncologia

Introduzione:
Il distretto testa-collo è un sito frequentemente interessato da neoplasie cutanee. La procedura di prima linea consiste in un'asportazione chirurgica radicale a cui segue un intervento di natura ricostruttiva per ristabilire la morfologia del sito anatomico interessato dal processo patologico. Il tipo di intervento ricostruttivo dipende da diversi fattori, come l'ampiezza e la profondità della perdita di sostanza o la funzione del sito leso. La superficie concava-convessa della regione peri orbitale e la necessità di ristabilire la motilità della palpebra superiore rappresentano delle sfide per il chirurgo plastico.

Caso Clinico:
Paziente donna di 87 anni giunge alla nostra attenzione per neoformazione sospetta al canto interno dell'occhio destro comparsa da circa 2 anni e accresciutasi volumetricamente sino a raggiungere le dimensioni di 1,4x2,4 cm. All'esame obiettivo locale si presentava come una neoformazione nodulare a margini irregolari, superficie crostosa e nella porzione centrale ulcerata. Si è optato per escidere la lesione in maniera radicale, il pezzo anatomico è stato inviato presso l'unità operativa di anatomia patologica dove è stato eseguito un esame isto-patologico estemporaneo che ha confermato come i margini di resezione chirurgica fossero liberi da patologia; pertanto, si è deciso di ricostruire il canto interno dell'occhio con un lembo basato sull'arteria sopraorbitaria. Il lembo è stato disegnato di forma ellittica e di dimensioni pari alla perdita di sostanza. È stato creato un tunnel sottocutaneo sotto il sopracciglio, il lembo è stato ruotato, tunnelizzato e suturato. Il sito donatore è stato chiuso per prima intenzione.

Discussione:
La terapia di prima linea nel caso di tumori cutanei consiste nella loro completa escissione chirurgica. Per ricostruire il canto interno dell'occhio esistono diverse tecniche come gli innesti a spessore totale, il lembo glabellare, il lembo frontale, etc.
Un lembo propeller basato sull'arteria sopraorbitaria rappresenta una valida alternativa alle tecniche sopracitate. L'arteria sopraorbitaria instaura diverse anastomosi con la branca frontale dell'arteria temporale superficiale questo assicura una buona vascolarizzazione del lembo e ci permette di isolare delle palette cutanee di diversa dimensione. La cute della regione frontale è spessa orientativamente quanto la cute del canto interno. I principali svantaggi sono rappresentati dagli esiti cicatriziali retraenti che potrebbero portare all'incompleta chiusura dell'occhio.

Argomento: Mammella
Scuola: UOC Ch.Plastica, Ist.Tumori "G.Paolo II"- IRCCS Bari
Titolo: RARA COMPLICANZA INFETTIVA POST MASTOPLASTICA ADDITIVA: CASE REPORT
Autori: D. Cutrignelli, A. Armenio, V. De Santis, C.M. Ressa
Relatrice: D. Cutrignelli, Dirigente Medico UOC Ch. Plastica Ist.Tumori "G.Paolo II" IRCCS Bari

Introduzione
La percentuale di complicanze infettive dopo una mastoplastica additiva può variare e dipende da diversi fattori, tra cui la tecnica utilizzata, le condizioni di salute del paziente e la gestione del post-operatorio. In generale, le complicanze infettive periprotesiche sono poco frequenti e l'evoluzione verso un'osteomielite rappresenta fortunatamente una condizione rara sebbene molto grave.
Riportiamo un caso di osteomielite sterno-costale sviluppatosi in paziente di 43 anni in seguito ad intervento di mastoplastica additiva dual plane.
Case report
La paziente giungeva presso la nostra U.O.C di Chirurgia Plastica per persistenza e aggravamento del quadro clinico infettivo che aveva reso necessario l'espianto delle protesi mammarie dopo circa un mese dall'intervento di mastoplastica additiva avvenuto in altra sede. Clinicamente presentava forte astenia, dispnea da sforzo e dolorosa tumefazione cutanea simil-ascessuale in sede xifoidea. Si eseguiva pertanto inquadramento diagnostico clinico-strumentale con evidenza di leucocitosi, aumento degli indici di flogosi e un esame spirometrico che mostrava un deficit ventilatorio di tipo restrittivo. Alla TAC torace si segnalava edema dei muscoli gran pettorale e intercostale interno con concomitante riassorbimento cartilagineo della giunzione sterno-costale della V costa di sinistra e irregolarità della corticale ossea del margine latero-inferiore del corpo dello sterno. La complessità del caso ha richiesto l'intervento congiunto del chirurgo toracico e plastico con l'asportazione della fistola cutanea, di parte dello sterno e della V costa. La riparazione della parete toracica è stata eseguita suturando sui bordi del difetto il lembo di muscolo grande pettorale peduncolato. Durante la procedura chirurgica la paziente è stata sottoposta a tamponi colturali delle aree necrotiche e a prolungata terapia antibiotica empirica nel postoperatorio. I tamponi risultarono tutti negativi. I risultati dei campioni istologici asportati erano tutti compatibili con un quadro osteomielitico.
Dopo un follow up di 9 mesi la paziente è in buone condizioni cliniche con miglioramento della funzionalità respiratoria e totale normalizzazione degli indici di flogosi.
Discussione
In letteratura, l'osteomielite dello sterno e delle coste dopo intervento di mastoplastica additiva è descritta come complicanza rara ma grave. La sua incidenza è difficile da stabilire con certezza a causa degli esigui studi sull'argomento e della variabilità nella definizione e nella diagnosi del processo infettivo. Tuttavia, alcuni autori hanno riportato tassi d'incidenza della complicanza correlata a mastoplastica additiva compresi tra lo 0,1% e lo 0,5% e nei cinque casi descritti in letteratura, è associata sempre all'impianto di protesi sottomuscolare. Nel caso da noi descritto supponiamo che l'infezione abbia avuto origine a livello dei tessuti periprotesici con successiva diffusione al piano osteo-cartilagineo sottostante. I tamponi colturali eseguiti intraoperatoriamente non hanno riscontrato alcun agente patogeno, probabilmente una conseguenza della massiccia e prolungata terapia antibiotica alla quale la paziente era stata sottoposta nei mesi precedenti.
Conclusione
Data la sede del processo infettivo, è necessario porre l'accento sull'importanza di una corretta diagnosi clinico-strumentale e di un trattamento tempestivo che vede coinvolti in maniera congiunta il chirurgo plastico e il chirurgo toracico al fine di rimuovere efficacemente le aree necrotiche, garantendo una buona copertura di strutture nobili come la pleura e il pericardio, con un accettabile outcome estetico per la paziente.

CONGRESSO: XXXI MEETING meeting invernale “Domenico Dioguardi”

Perdita di sostanza inveterata della gamba: soluzione-limite

Autori: Davide Marino[1], Donato Abbaticchio[1], Diego Ribuffo[1]

1. UOC e Scuola di Specializzazione in Chirurgia Plastica - “Sapienza Università di Roma”

Introduzione: La ricostruzione degli arti inferiori rappresenta una grande sfida per il Chirurgo Plastico. Le principali strategie richiedono l’impiego di lembi fascio-cutanei, muscolari, allestiti in varianti peduncolata o rivascolarizzata.

Gli utilizzi del lembo cross-leg peduncolato nella ricostruzione degli arti inferiori ad oggi sono estremamente limitati ma esistono tutt’ora indicazioni selezionate che ne richiedono l’impiego.

Metodi: Il presente lavoro descrive la storia clinica di una paziente ucraina di 62 anni con anamnesi patologica remota muta che nel 2000, a seguito di trauma automobilistico, ha riportato una frattura esposta a carico del III distale del perone e della tibia della gamba destra con interessamento dei tessuti molli (Gustilo I-II). Dapprima la frattura è stata trattata, in un nosocomio ucraino, con osteosintesi primaria.

L’insorgenza di complicanze di ordine osteomielitico tibiale da *S. Aureus,* con conseguente perdita di sostanza dei tessuti molli della faccia posteriore della gamba, ha richiesto l’esecuzione di necrosectomia ossea, posizionamento dell’apparecchio di “Ilizarov” per colmare divario osseo, escarectomia dei tessuti molli e copertura con innesto dermo-epidermico.

Nel novembre 2022 la paziente veniva valutata dalla nostra Equipe per la comparsa, nella sede esito della ricostruzione, di una perdita di sostanza di 3x4 cm con esposizione dei tessuti molli e contornata da un’area peri-lesionale depressa rispetto al resto della gamba.

Indagini strumentali dimostravano l'insufficienza del patrimonio vascolare dell'arto con il circolo sostenuto esclusivamente dall'arteria tibiale anteriore; pertanto, veniva posta indicazione alla ricostruzione con lembo surale reverse cross-leg.

Discussione: Il lembo surale cross-leg è stato introdotto per la prima volta da Hamilton nel 1854 e poi popolarizzato da Stark nel 1950 per la ricostruzione degli arti inferiori; tuttavia, è stato soppiantato dall'avvento dei lembi microchirurgici che hanno velocizzato la ripresa dei pazienti, ridotto il periodo di ospedalizzazione, migliorato la qualità di vita e la morbidità del sito donatore.

Conclusione: La vascolarizzazione affidabile di questo lembo, la facilità di allestimento, lo rendono una possibile alternativa nei casi limiti come quello sopramenzionato, ossia nel momento in cui il rischio di sacrificare l'unico vaso nutritizio dell'arto inferiore non possa essere corso.

Titolo:
Ricostruzione della punta nasale dopo amputazione da morso umano.
Scuola di appartenenza:
Chirurgia Plastica e Ricostruttiva, Dipartimento di discipline Chirurgiche, Oncologiche e Stomatologiche, Università degli Studi di Palermo.
Autori:
S. Di Lorenzo, B. Corradino, A. Cascino
Tematica di riferimento: ricostruttiva
Introduzione:
L'ala nasale è una subunità pari e simmetrica del naso, la sua funzione è quella di mantenere la pervietà delle valvole nasale. L'ala nasale è composta da tre strati: cute, cartilagine e mucosa, tutti e tre gli strati vanno ricostruiti per mantenere la funzionalità ed estetica del naso. Quando più strati sono coinvolti in un determinato processo patologico, la ricostruzione richiede procedure combinate per ristabilirli tutti.
Caso Clinico:
Paziente uomo di 58 anni giunge alla nostra attenzione per perdita di sostanza a tutto spessore dell'ala nasale destra a seguito di morse umano. Il paziente è stato trasferito presso la nostra unità operativa dopo aver ricevuto le prime cure presso il pronto soccorso di altro nosocomio. È stato effettuato un tampone microbiologico su ferita risultato positivo e pertanto è stato richiesta consulenza infettivologica ed è stata impostata terapia antibiotica specifica endovena. è stata effettuata toilette di tutti i tessuti necrotici. La ricostruzione è stata eseguita con un innesto condro-cutaneo prelevato dall'orecchio sinistro e con il lembo melolabiale omolaterale.
Discussione:
Abbiamo descritto il caso di un paziente con un'amputazione parziale di naso, il paziente è stato sottoposto a toilette chirurgica dei tessuti necrotici e a ricostruzione immediata con un innesto condro-cutaneo e un lembo locale. È importante effettuare al momento del ricovero un tampone microbiologico, bisogna prescrivere inizialmente una terapia empirica ad ampio spettro e successivamente una terapia specifica. L'innesto dovrà essere 0,5 cm più grande rispetto al sito da ricostruire per i fenomeni di retrazione cicatriziale a cui andrà incontro. Il paziente dovrà essere compliante perché dovrà indossare per almeno 40 giorni un dilatatore in silicone per la narice.

Fino alla microchirurgia e ritorno: due casi estremi di ricostruzione postoncologica del volto

Faini GP, Arleo S

UOSD Chirurgia Ricostruttiva e Microchirurgia

Ospedale di Esine ASST Valcamonica

Intro

Il melanoma è meno frequente a livello delle mucose rispetto ai tumori melanocitari e a livello del cavo orale corrisponde allo 0.5% di tutti i tumori e 1-2% di tutti i melanomi.

Il labbro superiore è una struttura anatomica che ha valenza sia estetica che funzionale, la cui ricostruzione richiede un attento planning, tenendo in considerazione numerose variabili in modo da ottenere un risultato valido su entrambi i fronti, senza sacrificare la radicalità oncologica.

Si illustra un caso di melanoma del labbro superiore plurirecidivo trattato mediante diverse tecniche chirurgiche. Il caso in questione pone l'accento sull'adattare l'algoritmo decisionale al caso specifico per l'ottenimento del miglior risultato estetico e funzionale per la paziente minimizzando gli esiti e i rischi chirurgici.

Si illustrerà anche il caso di un pz affetto da grave demenza, ricoverato in casa di riposo e giunto alla nostra attenzione per un vasto carcinoma squamocellulare ulcerato in regione malare sin, parete nasale e ala nasale. Il caso è speculare al precedente in quanto la decisione di eseguire un propeller perforator del volto in un pz con tali caratteristiche di età e comorbilità invece di un lembo classico è apparentemente controintuitiva, ma che si inscrive in un processo decisionale definito dall'ascensore ricostruttivo e dalla necessità di padroneggiare più tecniche ricostruttive da adattare al caso in oggetto.

La ricostruzione della regione nasomalare si avvale di numerose tecniche ma negli ultimi anni sono stati sempre più impiegati lembi perforator dell'arteria faciale a causa della loro versatilità e capacità di ricostruire perdite di sostanza di diverse dimesioni con risultati esteticamente molto validi. Nel nostro centro sono il gold standard, come da letteratura, nella ricostruzione di tale regione del volto.

Pz e metodi

Pz femmina di 55 anni, con sindrome ansioso-depressiva in trattamento farmacologico. Non fumatrice.

Affetta da melanoma maligno in situ plurirecidivo al labbro superiore mucoso. La paziente è stata operata secondo linee guida con radicalizzazione a 0.5 cm risultante in margini liberi, tuttavia la neoplasia è recidivata in multiple occasioni a distanza di pochi mesi, manifestando le medesime caratteristiche istologiche, nonostante i margini di escissione fossero sempre liberi da malattia.

Nel 2018 giunge alla nostra attenzione per una ulteriore recidiva nella medesima sede, inviata da parte di altri Specialisti che non ritengono più percorribile l'escissione e la sutura sulla restante mucosa. Si programma una radicalizzazione mediante mucosectomia completa del labbro superiore e ricostruzione con lembo microchirurgico radiale anastomizzato all'arteria e vena facciale dx. Nonostante fosse di nuovo un melanoma in situ (escissione completa), sono stati eseguiti esami di stadiazione, negativi per disseminazione di malattia.

Nel 2022 si conferma ulteriore recidiva a livello della cicatrice tra lembo e residuo di vermiglione. Si esegue una ampia radicalizzazione a 1 cm asportando parzialmente il margine del lembo e quello del vermiglione, che vengono poi suturati a ricostituire la continuità del labbro superiore.

Dopo 6 mesi si presenta ulteriore recidiva all'interno del lembo residuo. Si esegue biopsia escissionale con esito melanoma in situ pT2a. Si decide di eseguire una amputazione completa del labbro superiore residuo

includendo il lembo radiale con ricostruzione differita a radicalità istologica. Si esegue biopsia linfonodo sentinella. Alla paziente viene confezionata PEG per permettere la nutrizione. Vengono eseguite medicazioni seriate settimanali fino alla ricezione del referto istologico che identificava un focale coinvolgimento del margine laterale sin. Veniva eseguita radicalizzazione del margine interessato.

Ottenuta la radicalità, si eseguiva ricostruzione del labbro superiore mediante una combinazione di doppio lembo di Karapandzic reverse e Abbè che veniva distaccato dopo circa un mese con concomitante modellamento del neolabbro.

Il pz aveva inziato a manifestare una lesione nodulare già da più di un anno. Progressivamente ma piuttosto rapidamente essa si era espansa e ulcerata, approfondendosi nei tessuti molli fino a raggiungere quasi il piano osseo. Solo a quel punto il paziente è stato indirizzato presso di Noi per intervento. Non erano disponibili studi preoperatori del caso per l'impossibilità di eseguire tali esami date le condizioni neurologiche del paziente.

In considerazione di ciò e della impossibilità di una sedazione profonda per comorbilità, l'intervento sarebbe stato eseguito in anestesia locale con assistenza anestesiologica. Già dalla clinica si prefigurava un caso di ricostruzione complessa della regione nasomalare.

L'utilizzo di lembi locali avrebbe richiesto lo scolpimento di un lembo di Mustardè combinato con un lembo frontale per la ricostruzione dell'ala nasale, armato con cartilagine. Tale procedura da eseguirsi in anestesia locale sebbene con sedazione e la successiva cura di un lembo che avrebbe richiesto un secondo tempo ricostruttivo, insieme al dubbio di non potere ottenere la radicalità oncologica, hanno posto l'accento sulla necessità di eseguire la migliore copertura possibile in un unico intervento.

In considerazione del già ampio scollamento si è tornati alla scelta ideale di un lembo propeller perforator. L'esecuzione del doppler intraoperatorio ha identificato una arteria perforante utilizzabile per scolpire un lembo delle generose dimensioni necessarie a coprire la perdita di sostanza malare e l'esposizione ossea risultante dalla demolizione.

Risultati

Attualmente la paziente non ha più sofferto di recidiva locale tuttavia ha presentato una linfoadenopatia sottomandibolare dx, controlaterale alla sede dell'asportazione del linfonodo sentinella, dopo alcuni mesi dall'intervento. All'agoaspirato metastasi di melanoma. La paziente è stata sottoposta a linfodissezione bilaterale funzionale. Gli esami di stadiazione sono tuttora negativi e la paziente prosegue follow up oncologico.

La paziente presenta un labbro funzionale senza alcun segno di microstomia.

Si è scelto, per le ragioni già elencate, di non procede alla ricostruzione dell'ala nasale che, con medicazioni seriate, si è popolata di tessuto cicatriziale.

Il lembo non ha avuto sofferenze vascolari. L'esame istologico è risultato in una asportazione radicale della lesione tumorale.

Discussione

Sono numerose le tecniche disponibili per la ricostruzione del labbro, il quale è una struttura, soprattutto l'inferiore, piuttosto permissiva per una ricostruzione per prima intenzione anche a seguito di exeresi ampie.

Il labbro superiore è una struttura anatomica superspecializzata che è stata sacrificata per ottenere una radicalità oncologica.

Dopo numerose asportazioni si è convenuto di eseguire una demolizione importante della mucosa del labbro superiore, la quale ha richiesto una ricostruzione microchirurgica data l'entità dell'exeresi, preservando la funzionalità del labbro. Il risultato, già soddisfacente, meritava una revisione per ridurre l'eccesso cutaneo del lembo radiale, che è stato sfruttato per la copertura dell'ulteriore escissione a seguito di recidiva, mantenendo un risultato estetico e funzionale eccellente.

Tuttavia una ulteriore recidiva ha richiesto un approccio ancor più radicale, con completa amputazione del labbro superiore con ricostruzione differita a radicalità istologica confermata.

Il problema ricostruttivo che si poneva era soprattutto funzionale per cercare di ripristinare la contenzione e la motilità del labbro superiore.

Era possibile optare per una ricostruzione microchirurgica con lembo muscolare neurotizzato ma per ricostruire il simile con il simile i tessuti locali sono la scelta migliore, soprattutto per una struttura specializzata come il labbro superiore; pertanto si è eseguito un intervento combinato di doppio lembo di Karapandzic affrontato combinato con lembo di Abbè in modo da limitare la microstomia (la paziente è anche portatrice di dentiera). Si è in questo modo ridotto il tempo chirurgico, limitati i siti di prelievo, ridotta l'entità delle cicatrici e accelerato il recupero funzionale.

Il caso in questione, un caso limite, sia per le dimensioni e la gravità della patologia neoplastica, sia per le condizioni del paziente non certo ideali per eseguire un intervento complesso come quello richiesto per una ricostruzione completa della regione nasomalare e dell'ala nasale omolaterale con lembi locali. La scelta di eseguire un lembo perforator, tecnica decisamente più avanzata e raffinata, ma più complesso chirurgicamente, è stata dettata dalla capacità di tale lembo di colmare la perdita di sostanza in un unico intervento, senza necessità di distacco in secondo tempo di peduncoli vascolari, senza necessità di ulteriori aree prelievo con rischi di complicanze tardive postoperatorie (es ectropion cicatriziale).

Risulta apparente come non sempre utilizzare tecniche classiche di ricostruzione sia più adatto per casi limite come quello in oggetto, ma che il lembo perforator di arteria faciale sia in grado, con la sua versatilità, di essere impiegato anche in casi in cui una ricostruzione classica avrebbe richiesto una combinazione di più lembi o una più complessa gestione postoperatoria. E' necessario pertanto tenere bene in considerazione il paradigma ricostruttivo dell'ascensore e applicare la giusta tecnica ricostruttiva tenendo a mente i dogmi della ricostruzione anatomica delle unità estetico funzionali del volto, in modo da ridurre downtime, cicatrici e ridurre i rischi di complicanze. Tutto ciò richiede raffinate capacità dissettorie e versatilità chirurgica in modo da poter eseguire anche interventi come l'allestimento di un lembo perforator in un paziente fragile e complesso in anestesia locale a causa delle problematiche relative al paziente. Non per gratificazione personale o per il mero gusto di eseguire un beau geste chirurgico, ma per offrire al paziente il gold standard ricostruttivo.

Conclusioni

Adattare il proprio planning al paziente significa al giorno d'oggi utilizzare l'ascensore ricostruttivo, tenendo a mente i dogmi della chirurgia ricostruttiva e gli obiettivi di ripristino funzionale ed estetico delle strutture anatomiche.

ICONOGRAFIA CASO i

Foto intraoperatoria e postoperatoria a seguito di intervento microchirurgico di ricosrtuzione del labbro superiore

Foto preoperatoria con progetto ricostruttivo di lembi combinati

Foto preoperatoria prima del distacco del lembo

Foto a distanza con buona funzionalità del labbro

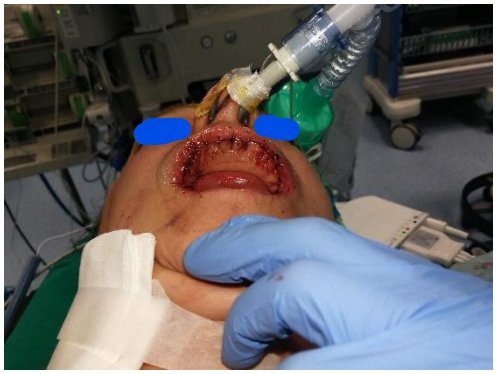

ICONOGRAFIA CASO iI

Foto intraoperatoria della lesione e del progetto del lembo.

Foto intraoperatoria

Foto postoperatoria a distanza.

RH

RICOSTRUZIONE DI PARETE ADDOMINALE IN PAZIENTE CON VASTO LIPOSARCOMA ADDOMINALE

Coppola, Tripoli, Borraccino, Tondini, Cordova

Introduzione:
Grosse perdite di sostanza della parete addominale, residuate da grandi escissioni oncologiche, pongono il chirurgo plastico di fronte ad un'ardua scelta su quale sia la migliore ricostruzione possibile.
Partendo dal presupposto che la ricostruzione ideale dovrebbe restaurare i vari strati fasciale, muscolare e cutaneo, bisogna scegliere con cura quale lembo utilizzare per restaurare l'integrità di parete.

caso clinico:
Paziente con voluminoso liposarcoma della parete addominale laterale sinistra, accresciutasi per circa 2 anni per le scarse condizioni socio-economiche del paziente, rifugiato Libanese in fuga dal 2021.
Per la neoplasia, delle dimensioni di 18,5 x 16 x 18,5 cm infiltrante i muscoli laterali e la cute della parete addominale, si è concordato con l'oncologo di eseguire chirurgia come terapia di prima linea, pur nel rischio di resezione marginale.
L'enorme perdita di sostanza a tutto spessore residuata, del diametro di circa 25 cm, è stata ricostruita con un lembo peduncolato muscolo-cutaneo di vasto laterale extended (VL + TFL).
Dopo meno di un mese, si è assistito ad una precoce recidiva locale di malattia che si estendeva fino al peritoneo, infiltrandolo; dopo counseling oncologico si è optato per l'asportazione chirurgica della stessa.
Dato il caso complesso non è stato possibile garantire una radicalità oncologica nemmeno per il secondo intervento chirurgico, con reindirizzamento del paziente presso l'U.O. di Oncologia medica di questo nosocomio per la prosecuzione delle cure palliative con Chemioterapia (terapia di II linea con Gemcitabina-Docetaxel).
Ad oggi, a quasi un anno dall'intervento il paziente è stato sottoposto ad intervento di asportazione di metastasi vertebrale e presenta un buon controllo della ripresa di malattia a livello polmonare.

discussione
Il nostro caso vede coinvolto un paziente di 40 anni, profugo libanese, rifugiatosi in Italia da meno di un anno che nonostante l'alto livello di istruzione, in assenza di una rete socio-familiare di supporto, è arrivato alla nostra attenzione con un liposarcoma addominale così esteso da mettere in dubbio la terapia di prima linea più adeguata, se chirurgica o oncologica e nel caso della chirurgia se potesse essere possibile una asportazione radicale o una semplice citoriduzione.
Inoltre, le dimensioni del difetto erano al limite per permettere una ricostruzione con lembo loco-regionale, e si è optato per un lembo extended muscolo-cutaneo di Vasto Laterale-TFL, il quale è riuscito a ricostruire i vari strati (fasciale – muscolare – cutaneo) del difetto di parete.
Nessuna complicanza è stata descritta, né precoce né tardiva, per il sito donatore e per la ricostruzione.
A quasi un anno dall'intervento chirurgico il trattamento Chemioterapico controlla bene la ripresa di malattia a livello polmonare, ed il paziente non presenta altre problematiche. Seppur non

curativo, l'intervento ha permesso il controllo della malattia e migliorato la qualità di vita del paziente, che risentiva significativamente della presenza di una grossa massa, ulcerata e maleodorante.

Conclusioni

Il lembo muscolo-cutaneo di vasto laterale extended (VL- TFL) peduncolato con il suo lungo peduncolo neuro-vascolare e la sua vasta superficie mio-cutanea può essere utilizzato per i casi come il nostro con difetti complessi della parete addominale, garantendo un ottimo sostituto di muscolo, fasce e cute.
Sebbene non sia stata possibile una completa radicalità oncologica, grazie alla collaborazione multi-disciplinare ad oggi il paziente ha migliorato la qualità di vita rispetto al preoperatorio, non lamenta problematiche relative alla ricostruzione, non presenta recidive locali e controlla bene l'unica ripresa di malattia a distanza.

TITOLO

Ricostruzioni complesse dell'arto inferiore con lembi peduncolati

De Michele F, Toia F, Pugliese P, Zabbia G, Cordova A

ABSTRACT

Nonostante i lembi microchirurgici rappresentino l'apice della celebre scala ricostruttiva, al giorno d'oggi trovano spazio come prima indicazione ricostruttiva in alcuni scenari clinici. Di seguito presentiamo due casi complessi nei quali abbiamo effettuato con successo due ricostruzioni di arto inferiore mediante l'impiego di lembi loco-regionali, avendo ritenuto controindicato l'utilizzo di lembi microchirurgici in prima battuta a causa del quadro clinico complessivo dei pazienti.
Il primo caso è rappresentato da un uomo di 56 anni, diabetico e forte fumatore (40 sigarette/die). Vittima di incidente stradale, in seguito al quale riportava frattura esposta del terzo distale di gamba, veniva trattato presso il nosocomio di altra regione dal punto di vista ortopedico mediante posizionamento di cemento antibiotato e fissatore esterno; veniva quindi inviato alla nostra attenzione nelle settimane successive per trattare la perdita di sostanza dei tessuti molli. Dopo un'aggressiva toilette chirurgica, la perdita di sostanza dei tessuti molli è stata trattata mediante mobilizzazione di lembi di muscoli peroneo breve e soleo. A seguito di necrosi parziale del lembo peroneo, il paziente veniva sottoposto a copertura della perdita di sostanza residua mediante lembo di muscolo estensore breve delle dita.
Il secondo caso è quello di una donna di 59 anni, obesa, che giungeva alla nostra attenzione per esposizione tendinea e di protesi di ginocchio in seguito ad intervento di posizionamento di protesi di ginocchio destro e ricostruzione tendine quadricipitale mediante innesto tendineo eterologo da banca effettuato presso altro nosocomio.
Dopo un ciclo di VAC-therapy, la paziente è stata sottoposta ad intervento di rimozione protesi infetta, posizionamento di cemento antibiotato e copertura della perdita di sostanza dei tessuti molli mediante lembo muscolare vasto laterale reverse innestato.
In seguito a necrosi parziale del lembo, la paziente è stata sottoposta a toilette chirurgica e copertura della perdita di sostanza residua mediante mobilizzazione di lembo di gastrocnemio mediale innestato.

DISCUSSIONE

La principale criticità del primo caso clinico è rappresentata dalle tempistiche del trattamento: l'ospedale di provenienza non dispone di una UO di chirurgia plastica ed è quindi stato impossibile impostare un corretto percorso ortoplastico in un unico tempo in modo da garantire una più rapida ripresa funzionale e riducendo drasticamente il rischio infettivo a carico dei tessuti molli e soprattutto ossei. In casi di traumi complessi come questo, trova spesso indicazione una ricostruzione microchirurgica a causa delle limitate possibilità ricostruttive locali e/o della volontà di risparmio muscolare, delle dimensioni della perdita di sostanza, del precario trofismo dei tessuti locali mortificati, della necessità di copertura ossea con tessuti ben vascolarizzati.
Nel paziente in questione è stato impossibile ottenere una astensione o riduzione del fumo di sigaretta; inoltre, la scarsa compliance dimostrata in più occasioni e l'anamnesi di diabete avrebbero esposto una eventuale ricostruzione microchirurgica ad un elevato rischio di fallimento.
Le principali criticità del secondo caso clinico sono invece rappresentata dalla rischio anche differito di non risoluzione dell'infezione ossea e di amputazione, tenuto conto anche delle scarse

necessità funzionali e dallo scarso supporto sociale della paziente. In considerazione di questi fattori e in accordo con la paziente, abbiamo ritenuto opportuno tentare un intervento di salvataggio dell'arto inferiore accettandone una limitata funzionalità conseguente all'artrodesi di ginocchio che verrà effettuata in un secondo tempo chirurgico.
Il secondo snodo decisionale riguardava, invece, quale tipo di ricostruzione fosse più indicata una volta rimossi i mezzi di sintesi e bonificati i tessuti molli locali: una ricostruzione microchirurgica avrebbe coperto la perdita di sostanza in modo eccellente, tuttavia la necrosi del lembo microchirurgico in caso di fallimento sarebbe stata di ampie dimensioni, inoltre per quanto concerne i vasi riceventi, l'unica possibilità, , era rappresentata dai vasi femorali, esponendo la paziente a complicanze maggiori. D'altro canto, una ricostruzione con lembi muscolari loco-regionali rappresentava una scelta meno rischiosa e che ha permesso, seppur mediante due l'utilizzo di due lembi in tempi chirurgici distinti, di ottenere una ricostruzione completa dei tessuti molli.

CONCLUSIONE

I lembi microchirurgici rappresentano spesso la prima opzione nel caso di ampi e complessi difetti dell'arto inferiore. La scelta tra lembi loco-regionali e microchirurgici, però, deve prendere in considerazione diversi fattori, quali i rischi e le sequele specifici dell'intervento, le possibilità di riuscita e la previsione di nuovi interventi di completamento o di salvataggio, che possono spostare questo equilibrio a favore dei lembi loco-regionali.

TITOLO: **Caso limite di mastoplastica additiva. Come gestirlo?**

Scuola di Specializzazione: Università di Sassari

Autori: Ziani F., Trignano E., Rubino C.

Relatore: Federico Ziani

Tematica di riferimento: Mammella

ABSTRACT

Paziente di 45 anni si presentava alla nostra attenzione nel mese di Novembre 2022 per rottura extra-capsulare di protesi mammaria sinistra, sieroma omolaterale e contrattura capsulare bilaterale, confermati da indagine ecografica preoperatoria.
La paziente presentava in anamnesi pregressi interventi di mastoplastica additiva (in numero di 4) eseguiti in altre sedi, nell'ultimo dei quali (eseguito nel mese di Gennaio 2021), per continua richiesta di aumento delle dimensioni, venivano posizionate protesi di 750cc PolytechTXT extra proiettate.
Alla nostra valutazione preoperatoria si apprezzavano la contrattura capsulare bilaterale, una simmastia dovuta ad un eccessivo scollamento mediale, insieme ad importante animation dei muscoli grandi pettorali. Allo stesso tempo si apprezzava, a livello dei QQIInterni di sinistra, edema dovuto ad assottigliamento cutaneo, insieme con due neoformazioni sottocutanee dovute a fuoriuscita di silicone.
La paziente rifiutava qualsiasi intervento chirurgico che comportasse una rimozione totale delle protesi mammarie, senza successivo reimpianto delle stesse. Per tale motivo, si procedeva a rimozione dei precedenti impianti con capsulectomia e rimodellamento delle tasche, più correzione della simmastia; nello stesso tempo operatorio, venivano poi posizionate protesi in poliuretano da 605 cc extra proiettate, e veniva praticata una pessi periareolare.
Dopo circa 30 giorni dall'intervento, si riscontrava la presenza di un'ulcera di circa 1 mm a livello dei QQIInterni; dopo i successivi 15 giorni si apprezzavano nuove ulcere cutanee delle medesime dimensioni della prima.
In sede di ulcerazione si procedeva quindi al prelievo di materiale diagnostico, che veniva sottoposto ad esame colturale microbiologico per ricerca di S. aureus, con successivo esito negativo.
Ad oggi, nonostante dalle lesioni ulcerative persista una continua perdita di materiale liquido, seppure negativo agli esami colturali, la paziente rifiuta qualsiasi ulteriore intervento chirurgico di tipo terapeutico.

Scuola di chirurgia plastica, ricostruttiva ed estetica, università degli studi di Milano.

Tematica di riferimento: arti – ricostruttiva.

Abstract sintetico

TITOLO: L'uso delle matrici dermiche nella ricostruzione delle perdite di sostanza della regione calcaneare.

Autori: Flavio Bucci, Riccardo Di Giuli, Valeriano Vinci, Marco Klinger.
Relatore: Flavio Bucci

Introduzione: le matrici dermiche, come Pelnac, sono state originariamente progettate per il trattamento di ustioni di grandi dimensioni proponendosi come principio di rigenerazione dermica. Il suo utilizzo si è ampliato nel tempo, includendo l'applicazione a vari siti in corso di ferite acute o croniche. Il presente case report ha dimostrato che l'applicazione della sola matrice dermica può consentire la guarigione di perdite di sostanza con esposizione ossea, che, richiederebbero solitamente la copertura del deficit tissutale mediante l'allestimento di lembi locali o microchirurgici.
Materiali e metodi: il paziente in attenzione è stato sottoposto ad una resezione ossea in pregressa esposizione del calcagno e, successivamente, copertura del deficit mediante apposizione di matrice dermina, tipo Pelnac. Il paziente è stato medicato con medicazione elastica compressiva.
Risultati: qualità del letto della ferita, complicanze, infezioni, ematomi.
Discussione: nel presente case report, abbiamo riportato la guarigione completa di una perdita di sostanza della regione calcaneare a seguito di resezione ossea. Il paziente in attenzione non è stato sottoposto a successivi innesti dermo epidermici o lembi ed è stato possibile sottoporre l'area di intervento a carico completo durante la deambulazione in una settimana. La regione calcaneare, a guarigione completa, ha mostrato aspetto e caratteristiche morfologiche simili a quelle del tessuto cutaneo circostante.
Conclusione: per pazienti selezionati, la ricostituzione con l'utilizzo di matrice dermica può essere considerata un metodo innovativo per indurre la ricrescita dell'epidermide per curare deficit tissutali a tutto spessore con esposizione di ossa.

Autori: Francesca Romana Grippaudo MD, PhD

Professore Associato di Chirurgia Plastica, Dipartimento di Chirurgia , Facoltà di Medicina ed Odontoiatria, Sapienza Università di Roma.

Le complicanze delle protesi di bicipite e tricipite: case report

L'intervento di aumento volumetrico delle braccia nella sede del muscolo bicipite e tricipite mediante l'inserimento di protesi rappresenta una procedura raramente studiata e descritta in letteratura medica.

Vengono descritti due casi di aumento bilaterale dell'area del bicipite e del tricipite, eseguiti a fine esclusivamente estetico, con risultati funzionali ed estetici deludenti.

Si discutono le complicanze intercorse alla luce dell'attuale letteratura medica .

In un articolo del 2018 di Senderoff è stato evidenziato come solo tre studi fossero stati pubblicati sulla procedura, a fronte di molte pagine di studi medici che offrivano la procedura. Nello studio retrospettivo su una casistica di 21 pazienti maschi, 16 richiedevano un aumento volumetrico in toto di cui uno per correggere una sindrome malformativa , mentre 5 richiedevano la correzione di un difetto di contorno in seguito a rottura del muscolo.

Tutte le protesi impiantate nello studio erano fatte su misura per il singolo paziente perché protesi non personalizzate possono se di volume troppo grande, creare compressioni e sindromi compartimentali, come in uno dei due pazienti di questo case report, oppure essere visibili come nel secondo paziente, mentre se troppo piccole possono non essere efficaci. Questo concetto di personalizzazione degli impianti è riproposto anche da altri autori, mentre nei due pazienti del case report sono state adattate delle protesi originariamente prodotte per l'aumento dei polpacci.

Case Report di Microchirurgia e Chirurgia del Linfatico

Francesco Marena Specializzando presso Chirurgia Plastica di Pasdova

Applicazione di Terapia a pressione negativa associata ad anastomosi linfatico-venosa per il trattamento di un Linfocele refrattario.

Lo studio porta in esame il caso di una paziente di 51 anni inviata al nostro centro per un linfocele inguinale sviluppatosi in seguito a procedura di dermolipectomia inguinocrurale bilaterale eseguita presso altro centro, nell'ambito del body contouring post-bariatrico. La paziente era stata precedentemete sottoposta a un intervento di revisione chirurgica con bonifica dell'area inguinale coinvolta senza beneficio con conseguente disconfort, ritardo di guarigione e periodica necessità di effettuare drenaggi percutanei della raccolta. Basandoci sulle ultime evidenze presenti in letteratura in campo ginecologico e oncologico di combinazione di queste procedure per la gestione di questa complicanza post chirurgica è stato eseguito un mapping linfatico mediante verde di indocianina, anastomosi linfatico-venosa e applicazione temporanea di Terapia a pressione negativa con Instillazione

Autori:

Dott. Alfio Luca Costa

Dott. Francesco Marena

TITOLO: Ricostruzione complessa di arto inferiore, in paziente giá amputato di arto controlaterale, con lembi microchirurgici e necessitá di loop vascolare attraverso l'innesto di arteria da cadavere.

SCUOLA: Hospital Universitario Marqués de Valdecilla, Santander, Spagna.

AUTORI: Francesco Silan, Laura Cabañas, Eduardo Moraleda, Josep Parcet, Higinio Ayala, Juan Ramon Sanz.

RELATORE: Francesco Silan.

TEMATICA: Arti, Microchirurgia.

ABSTRACT: riportiamo il caso di un paziente di 44 anni con storia di amputazione traumatica sopracondilea dell'arto inferiore destro, artrodesi di caviglia sinistra e artrosi sottoastragalica. Il paziente presentava un'ulcera cronica del terzo distale della gamba sinistra e della regione malleolare interna correlata con il grave varismo della caviglia e ha quindi richiesto un intervento di osteotomia corretiva e, dopo due tentativi di copertura con lembo libero falliti (retto femorale e ALT), la creazione di un loop vascolare con innesto di arteria da cadavere e infine il trasferimento di un nuovo lembo libero microchirurgico (latissimus dorsi).

Titolo:

Simmastia iatrogena e gestione chirurgica della complicanza: caso clinico.

Abstract

Background: Il termine “simmastia” definisce una confluenza sulla linea mediana delle mammelle e conseguente perdita dello spazio intermammario. Sebbene in letteratura siano descritti rari casi di simmastia congenita, con il sempre più frequente ricorso agli impianti di protesi mammarie a fine estetico o ricostruttivo, nelle ultime decadi sono stati analizzati sempre più approfonditamente i meccanismi alla base dell’insorgenza di simmastie iatrogene.
Il nostro caso clinico riguarda una paziente sottoposta nel 2015, all’età di 42 anni, ad intervento di mastectomia nipple sparing bilaterale e posizionamento di protesi mammarie in sede retropettorale, sostituite per contrattura capsulare nel 2017. Nei mesi successivi all’intervento la paziente presentava tuttavia importante medializzazione delle protesi a determinare un quadro di reale simmastia con lateralizzazione dei CAC.
Obiettivi: Nel nostro lavoro vengono illustrate le procedure chirurgiche correttive descritte ad oggi in letteratura e, in particolare, viene descritta la nostra personale scelta di trattamento per il caso clinico proposto.
Metodi: cartella clinica ospedaliera della paziente.
Risultati: attraverso la tecnica chirurgica correttiva utilizzata si è riusciti ad ottenere un risultato soddisfacente, un ripristino dell’integrità dello spazio intermammario ed una buona simmetria mammaria e dei CAC.
Conclusioni: La simmastia rappresenta una condizione complicata da trattare ed è difficile trarre conclusioni sulla superiorità di una tecnica chirurgica correttiva rispetto ad un'altra. Riteniamo che la nostra scelta di trattamento, alla luce del risultato ottenuto, sia da considerare una valida alternativa per la gestione chirurgica della simmastia.

Autore:
Dott. Gianmarco Biban (Specializzando di Chirurgia Plastica e Ricostruttiva – Università degli studi di Firenze)

"In Free Flap Autologous Breast Reconstruction Frailty Is a More Accurate Predictor of Postoperative Complications than Age, Body Mass Index, or ASA class."

Giorgio **Giatsidis**, M.D., Ph.D.

Division of Plastic Surgery, University of Massachusetts Medical School

ABSTRACT

Background: Free flap autologous breast reconstruction (f-ABR) improves quality of life in cancer survivors but has higher postoperative complication (PCs) rate in vulnerable patients, such as those with obesity or the elderly. Given the rising prevalence of these conditions, operative risk prediction is critical to guide targeted care. Age, BMI, and ASA class have shown inaccuracies as predictive factors of PCs in f-ABR. Since frailty, a measure of vulnerability, was reported to be a reliable predictor of PCs in multiple other surgical fields, we hypothesized that it would be an accurate predictor of PCs also in f-ABR.

Methods: Patients undergoing f-ABR were identified using the ACS-NSQIP (American College of Surgeons-National Surgical Quality Improvement Program) database (01/2010-12/2018). Frailty was calculated using the validated modified Frailty Index (mFI). Rates of wound complications, bleeding episodes, readmissions, returns to operating room (ROR), and DVTs were compared across mFI score, BMI, age, and ASA class.

Results: mFI ≥ 2 was associated with 22.22% ($p < 0.001$) wound complications; 15.79% ($p < 0.001$) bleeding episodes; 8.20% ($p < 0.001$) readmissions; 17.19% ($p < 0.001$) ROR; and 1.81% ($p < 0.05$) DVTs. Higher BMI, age, and ASA class did not significantly correlate with increased rates in one or more PCs. Only a high mFI was consistently associated with significantly higher odds of complications in all complication types.

Conclusions: As a reliable and accurate predictor of PCs in f-ABR, frailty could be used preoperatively to counsel patients and guide surgical care.

CONGRESSO: XXXI MEETING meeting invernale “Domenico Dioguardi”

Ricostruzione mammaria su cute radiodermitica mediante AICAP flap e protesi: un caso limite.

Autori: Giovanni Marruzzo [1], Diego Ribuffo [1]

1. UOC e Scuola di Specializzazione in Chirurgia Plastica - “Sapienza Università di Roma”

Introduzione: La ricostruzione mammaria in pazienti che siano state sottoposte a radioterapia ha da sempre rappresentato una sfida per il chirurgo plastico.

La ricostruzione autologa mediante l’allestimento di lembi fasciocutanei, muscolocutanei o basati su perforanti è, nei casi di radiodermite, sicuramente gravata da meno complicanze e da un tasso di fallimento inferiore rispetto alla ricostruzione mediante l’ausilio di dispositivi protesici.

Metodi: Il presente lavoro descrive il caso di una paziente di 82 anni, fumatrice, sottoposta nel 2003 a QUART destra con linfadenectomia ascellare omolaterale. Nel 2021, a seguito di ricorrenza per carcinoma mammario bilateralmente, veniva sottoposta a mastectomia nipple-sparing bilaterale e ricostruzione mammaria bilaterale con espansore mammario in sede sotto-muscolare.

Lo stato di ipotrofia adiposa precludeva in prima istanza la possibilità di eseguire un lipofilling, inoltre, l’età avanzata e le comorbidità non rendevano candidabile la paziente a interventi di lunga durato come la ricostruzione con un lembo libero.

Date le caratteristiche cliniche della paziente la ricostruzione con lembo di LD poteva essere la principale indicazione; tuttavia, l’ipotrofia dei muscoli della spalla e del dorso per lo stiramento del plesso brachiale nell’epoca dell’infanzia ne escludevano l’impiego.

A livello della cute della mammella destra esitava radiodermite con interessamento particolare dei QQII a causa della pregressa RT e si manifestava obbiettivamente con una diffusa area di eritema cutaneo, senza però segni di infezione locale.

Dopo circa 6 mesi la paziente veniva sottoposta ad intervento di sostituzione degli espansori mammari con protesi definitive ed allestimento di lembo AICAP destro disepitelizzato come protezione dell’impianto mammario in corrispondenza della cute radiodermitica del lembo di mastectomia.

Discussione: L’utilizzo del peduncolo intercostale per l’allestimento di lembi non è una procedura nuova, essendo stata descritta già nel 1931 da Esser. Ma è solo successivamente, con l’introduzione del concetto di lembi basati su perforanti, che viene descritto il lembo ICAP (con le varianti AICAP, LICAP e DICAP) e la sua applicazione in ricostruzione mammaria, soprattutto a seguito di quadrantectomie o per la copertura di esposizioni protesiche mammarie.

Conclusioni: L’allestimento del lembo AICAP è una procedura relativamente semplice e sicura, con un eccellente risultato estetico nella sede del prelievo del lembo stesso, non necessitando di cicatrici aggiuntive oltre a quella presente a livello del solco sottomammario. Inoltre, il lembo così allestito permette di migliorare la vascolarizzazione dell’area ricevente consentendo di migliorare il trofismo cutaneo in caso di esiti di radioterapia. Tale procedura può essere considerata una tecnica di prevenzione dell’esposizione

dell'impianto su cute radiodermitica e non sono presenti in letteratura, ad oggi, applicazioni cliniche analoghe del lembo AICAP.

Autori: G. Borraccino, G. Lombardo, F. Ciancio, R. Ranno
Titolo: case report nella ricostruzione dopo folgorazione da alta tensione.

Premessa: le ustioni da folgorazione differiscono da quelle da calore per lo stimolo patogeno e per la direzione del danno; infatti la lesione da elettricità è provocata dal passaggio fisico di corrente attraverso il corpo. Gli organi interessati dipendono dal flusso elettrico che si dirige dal foro di entrata a quello di uscita e determinano ustioni cutanee e danni agli organi interni e agli altri tessuti molli. La direzionalià dell'elettricità comporta che le lesioni si sviluppino maggiormente in profondità nei tessuti molli, non permettendo quindi una buona corrispondenza tra il danno cutaneo esterno e quello reale profondo, al contrario delle ustioni da calore nel quale la lesione riporta la sua massima estensione superificialmente. Queste considerazioni devono essere prese in esame durante il planning di ricostruzione in un paziente folgorato.

Caso clinico:
Riportiamo il caso di un paziente di circa 55 anni con trauma da folgorazione da alta tensione, circa 30000 V, con fori di entrata a livello di entrambe le mani e fori di uscita alle regioni tibiali. Il giorno stesso dell'incidente al paziente è stato effettuato un intervento in urgenza di liberazione dei tunnel carpali e fasciotomie degli avambracci per evitare sindromi compartimentali e ridurre il danno di compressione nervosa. Nelle settimane successive dopo aver accostato i margini delle fasciotomie, sono stati effettuati plurimi interventi di debriedment chirurgico delle lesioni sia nei fori di entrata ai palmi delle mani che nei fori di uscita nelle gambe: proprio questi ultimi presentavano le maggiori perdite di sostanza tissutali di circa 8-10 cm per ogni lato con esposizione ossea tibiale; il cui osso si presentava avascolarizzato, almeno nella sua parte più superficiale. La ricostruzione è stata effettuata in un primo momento con lembi propeller basati sull'arteria tibiale posteriore ruotati e avanzati per coprire l'esposizione ossea tibiale di entrambe le gambe. Dopo alcuni giorni il lembo di sinistra ha iniziato a dare segni di ischemia, non migliorati con terapia medica locale. Il lembo necrotico è stato rimosso dopo circa 5 giorni e sostituto con un lembo di muscolo gastrocnemio mediale coperto da autoinnesto di cute.

Risultati e discussione: a circa un mese dalla dimissione i palmi delle mani, trattati con copertura delle perdite di sostanza con sostituto dermico, hanno mostrato una progressiva autoriepitelizzazione; a livello delle gambe il lembo propeller e il lembo muscolare si presentano vitali e con totale attecchimento; permane un lieve bulging muscolare per il quale si ipotizza una riduzione volumetrica nei mesi successivi. Il paziente ha ripreso a dembulare autonomamente.
Il nostro primo approccio chirurgico ha escluso la ricostruzione bilaterale con lembo muscolare di gastrocnemio mediale poiché, pur non essendo presenti alterazioni vascolari evidenziabili alla TC preoperatoria, viene vascolarizzato dall'arteria surale, che origina dall'arteria poplitea più prossimalmente rispetto alle tibiali e quindi con rischio maggiore di aver subito danneggiamento vascolare da parte del passaggio di corrente ad alta tensione. Per questo motivo sono stati utilizzati in prima battuta lembi propeller, nonostante intrinsecamente comportino un alto tasso di insuccesso. Il

lembo propeller andato in contro a necrosi era quello con l'isola cutanea più ridotta e quello in cui peduncolo è stato ruotato meno su se stesso, quindi un possibile motivo del suo fallimento potrebbe essere l'utilizzo di un peduncolo vascolare più prossimale al foro di uscita elettrico rispetto al suo controlaterale. Solo come seconda scelta è stato poi utilizzato il lembo di gastrocnemio precedentemente discusso.

Conclusioni:La buona riuscita della ricostruzione tissutale attraverso lembi, che siano locali o a distanza, necessita che non vi siano danneggiamenti vascolari o di tessuti; per questo il paziente folgorato richiede particolare attenzione a causa della tipologia del danno, infatti necessità di un approccio ricostruttivo ad hoc, ovvero che utilizzi in primis metodi che non comportino l'uso di tessuti che si localizzano all'interno della via del passaggio di corrente tra fori di entrata e uscita, per ridurre quanto possibile i rischi di fallimento.

Abstract Sicpre PSG Cortina 2023

Titolo:
Chemosi congiuntivale a seguito di Blefaroplastica: la nostra proposta di trattamento

Scuola di appartenenza:
Università degli Studi di Napoli "Federico II", Scuola di Specializzazione in Chirurgia Plastica

Autori:
G Pezone, G Squarcianeri, R Lo Schiavo, F Schonauer

Relatore:
Giuseppe Pezone

Abstract (Tematica: estetica):

La Chemosi Congiuntivale è definita come una protrusione della congiuntiva bulbare ad aspetto vescicolare, dovuta alla formazione di una raccolta essudativa a livello dei tessuti sottostanti ad essa. Rappresenta un evento comune a seguito di traumi accidentali o chirurgici, ma la sua patogenesi è poco conosciuta. La Chemosi Congiuntivale è una complicanza comune osservabile in seguito a interventi di Blefaroplastica. Nella maggior parte dei casi decorre in maniera asintomatica e va incontro a risoluzione spontanea; tuttavia, nei casi più severi necessita di trattamento. Oltre alla terapia medica, più classica e conservativa, sono state descritte varie tecniche chirurgiche per far fronte a tale complicanza: la scelta del giusto approccio terapeutico rappresenta una sfida in termini di efficacia e sicurezza.

Case report
Una paziente di 43 anni affetta da blefarocalasi ed ipertrofia delle borse adipose sottopalpebrali è stata sottoposta nel gennaio 2021 ad intervento di blefaroplastica superiore ed inferiore con approccio transcutaneo. Una settimana dopo l'intervento chirurgico la paziente si presentava al controllo clinico lamentando irritazione, sensazione di corpo estraneo e chemosi congiuntivale bilaterale. Nonostante il trattamento conservativo domiciliare non si è ottenuto un miglioramento sostanziale del quadro clinico nei successivi follow up settimanali. A distanza di due mesi, data la persistenza della chemosi bilaterale, In collaborazione con un chirurgo oculista è stata eseguita una "Snip" congiuntivoplastica previa delimitazione della superficie congiuntivale chemotica con Blu di Metilene.
Questa tecnica combinata ha consentito di trattare la patologia in modo deciso, con restitutio ad integrum della congiuntiva, risoluzione della sintomatologia ed assenza di recidiva nei successivi follow up.

Conclusione
La tecnica combinata di "Snip" congiuntivoplastica in associazione alla demarcazione della chemosi congiuntivale con Blu di Metilene costituisce un valido e sicuro approccio chirurgico per il trattamento chirurgico della chemosi congiuntivale persistente post blefaroplastica.

Abstract

Mastoplastica riduttiva in paziente fragile

H.A. Violini, F. Toia, N. Di Grazia, A. Speciale, A. Cordova

Introduzione

Presentiamo il caso di una signora di 45 anni, affetta da sindrome di Gitelman, giunta alla nostra attenzione su indicazione ortopedica per ipertrofia mammaria bilaterale severa associata a ptosi, da sottoporre a mastoplastica riduttiva, al fine di preservare gli effetti dell'intervento chirurgico eseguito precedentemente per la stabilizzazione del rachide.

Caso clinico

La sindrome di Gitelman è una tubulopatia ereditaria caratterizzata da alcalosi metabolica ipokaliemica, marcata ipomagnesemia e ipocalciuria.

La nostra paziente, con ipertrofia mammaria bilaterale di grado severo associata a ptosi mammaria, presentava multiple cicatrici nella regione mammaria superiore residuate dall'impianto di dispositivi port-a-cath. Erano evidenti, sia clinicamente che all'esame ecografico, anche n° 2 noduli a livello della mammella sinistra.

Si optava per un intervento chirurgico di mastoplastica riduttiva a peduncolo inferiore con cicatrice a T invertita ed asportazione ecoguidata dei noduli, risultati fibroadenomi all'esame istologico. Pre- e postoperatoriamente è stato necessario trattare l'ipomagnesemia (Mg 1,1 mg/dl) mediante infusioni attraverso un accesso venoso centrale.

La paziente veniva sottoposta quasi a cadenza giornaliera ad esami EGA-EAB ed ECG di controllo per escludere emergenze cardiologiche, terapia con magnesio solfato, farmaco antialdosteronico, supplementi di KCl e Mg e monitoraggio di elettroliti sierici e diuresi.

Discussione

Il caso presentato rappresenta un esempio di gestione complessa, dal punto di vista clinico generale, di pazienti che necessitano di intervento chirurgico di mastoplastica riduttiva.

Inoltre, anche dal punto di vista clinico locale, i precedenti impianti di dispositivi port-a-cath con conseguenti cicatrici multiple nella regione mammaria superiore, hanno indirizzato verso la tecnica di mastoplastica riduttiva a peduncolo inferiore.

Il decorso postoperatorio è stato regolare e privo di complicanze, la paziente veniva dimessa al proprio domicilio in quinta giornata ed è pienamente soddisfatta del risultato estetico e funzionale.

Conclusioni

La mastoplastica riduttiva rientra tra gli interventi chirurgici più richiesti in Chirurgia Plastica. A volte, però, ci si ritrova a dover affrontare condizioni particolari, non comuni, che comportano la necessità di accorgimenti di gestione perioperatoria e che aumentano la complessità e i rischi delle procedure da eseguire, che devono essere bilanciate dai risultati attesi dall'intervento.

INFILTRATO FLOGISTICO GRANULOMATOSO GIGANTOCELLULARE: PIU' OMBRE CHE LUCI

Di Turi C.[1], Elia R.[1], Maruccia M.[1], Giudice G.[1]
[1]UOC Chirurgia Plastica, Ricostruttiva ed estetica, Dipartimento di medicina di Precisione e Rigenerativa e Area Jonica, Università degli Studi di Bari Aldo Moro, AOC Policlinico di Bari

INTRODUZIONE

Il carcinoma basocellulare rappresenta un tumore epiteliale, a malignità prevalentemente locale, di non complessa gestione chirurgica se trattato precocemente.

Lo stesso può avere numerose varianti istotipiche e può presentarsi in forme cliniche differenti tra le quali l'Ulcus Rodens , che rappresenta una variante meno comune. Quest'ultimo si presenta "ab initio" come una lesione ulcerata, a margini netti, con frequente localizzazione nelle aree centrofacciali. Generalmente corrisponde alla variante istopatologica "sclerodermiforme" in quanto dotato di una spiccata crescita infiltrativa, capace di invadere i tessuti sottostanti. Non si associa ad infiltrato flogistico florido anche se, nel 10% dei casi, può presentare una massiva reazione infiammatoria peri e intratumorale tale da alterarne l'architettura strutturale.

Per queste ragioni lo sviluppo di tale neoformazione sul volto, in particolare nella regione orbitaria, rappresenta una grande sfida per il chirurgo plastico sia per la gestione della fase demolitiva, sia per quella ricostruttiva.

CASO CLINICO

Paziente di 41 anni affetta da neoformazione cutanea ulcerata della palpebra inferiore destra ricoverata presso la U.O.C. di Chirurgia Plastica del Policlinico di Bari. Clinicamente la paziente si presentava con un'ulcera cutanea coinvolgente il 75% circa della palpebra inferiore destra a margini irregolari, crostosa, con estensione al canto laterale omolaterale ed ai tessuti molli della regione periorbitaria destra per circa 2 cm. Si associava la presenza di ectropion di grado lieve e segni di iniziale flogosi congiuntivale.

La paziente veniva quindi sottoposta ad intervento chirurgico di asportazione della neoformazione comprendente la palpebra inferiore destra in toto, il canto esterno, la porzione laterale della palpebra superiore destra ed il periostio del margine orbitario infero-laterale destro. Seguiva la ricostruzione della perdita di sostanza conseguente mediante lembo di trasposizione naso-genieno destro e lembo di rotazione della guancia destra secondo Mustardè.

L'esame istologico definitivo attestava la presenza di "microfocolai multipli di carcinoma basocellulare infiltrante il derma con estesa necrosi ulcerativa emorragica e massiva flogosi cronica granulomatosa gigantocellulare da corpo estraneo in fase di riacutizzazione. Margini di escissione indenni."

Dopo circa 3 mesi la paziente tornava alla nostra attenzione per deiscenza della ferita chirurgica in toto della regione zigomatica, preauricolare e sottopalpebrale destra con sospetto clinico di recidiva della neoplasia. La paziente veniva quindi sottoposta a nuovo intervento chirurgico di asportazione dei margini delle ferite chirurgiche deiscenti e riparo mediante lembi locali di avanzamento in regione pre-auricolare e zigomatica destra ed innesto dermo-epidermico a spessore totale, prelevato dalla regione sovra-claveare destra, per il ripristino della continuità palpebrale inferiore destra.

L'esame istologico definitivo rilevava la presenza di "intenso infiltrato flogistico granulomatoso gigantocellulare in fase di riacutizzazione" con assenza di recidiva locale di neoplasia.

La paziente è stata successivamente sottoposta ad un ciclo di 30 giorni di terapia a base di corticosteroidi topici e deltacortene 25 mg 1 cpr al giorno per 30 giorni.

Attualmente presenta lieve miglioramento del quadro clinico.

DISCUSSIONE E CONCLUSIONI

Il carcinoma basocellulare associato alla presenza di un'intensa reazione flogistica rappresenta una minoranza di casi per i quali la diagnosi può risultare difficoltosa.

Molto spesso, in questi casi, l'importanza della reazione flogistica è tale da determinare la comparsa di un'iperplasia pseudoepiteliomatosa che può mimare clinicamente una recidiva di malattia in un paziente già sottoposto ad asportazione chirurgica del tumore primitivo.

Risulta ad oggi ancora difficile comprendere quali siano le cause di questo particolare evento da ricondurre ad una probabile diatesi infiammatoria del singolo individuo in combinazione con un'alterazione del Tumor Microenviroment (TME) ancora tutta da definire.

Pertanto risulta fondamentale uno stretto follow-up del paziente e un approccio multidisciplinare per un più accurato approfondimento diagnostico e per strutturare un eventuale nuovo piano terapeutico medico e/o chirurgico.

Meeting Invernale Cortina 2023

Titolo:
Raro caso di displasia fibrosa massiva della mandibola: ricostruzione totale biarticolare con tecnica “ibrida”.

Autori: Govoni FA[2]; Pesucci BA[2]; Felici N.[2]

Relatore: Dott. Jacopo Nanni[1]

1.Scuola di specializzazione in Chirurgia Plastica, Ricostruttiva ed Estetica,
Sapienza Università di Roma

2. Azienda Ospedaliera San Camillo Forlanini

Topic: Chirurgia Ricostruttiva

Abstract:
La necessità di una ricostruzione dell'intera mandibola e delle sue articolazioni è fortunatamente un evento raro e molto dibattuto. Lo sviluppo di nuove tecnologie e l'impiego di nuovi materiali hanno aperto nuovi orizzonti nella pianificazione di ricostruzioni maxillofacciali complesse.
Nel nostro lavoro presentiamo il caso di un paziente di 20 anni, affetto da una forma massiva di displasia fibrosa della mandibola. Lo stesso, dopo una serie di interventi conservativi inefficaci, è stato sottoposto ad una ricostruzione mandibolare totale biarticolare. La procedura ha richiesto una pianificazione in Virtual Surgical Planning software, creando una protesi di mandibola in titanio poroso, sospesa attraverso nuove articolazioni temporo-mandibolari artificiali. L'impianto in titanio è stato disegnato per accogliere, nella regione alveolare, un lembo libero di fibula, destinato alla successiva riabilitazione implanto-protesica dentale. L'insieme dei due materiali ha creato una struttura "ibrida" etero-autologa, capace di offrire una completa restituzione della funzione, al completamento di 18 mesi di follow-up.

LE FERITE COMPLESSE IN PAZIENTI INSTABILI E POLITRAUMATIZZATI : O LA VAC O LA SPACCA

Susca R.[1], Di Santo F. [1], Elia R[1]. Maruccia M.[1], De Luca G. M. [2]
[1] UOC Chirurgia Plastica, Ricostruttiva ed Estetica, Dipartimento di Medicina di Precisione e Rigenerativa e Area Jonica, Università degli Studi di Bari Aldo Moro, AOC Policlinico di Bari
[2] UOC Chirurgia Generale, Dipartimento di Scienze Biomediche e Oncologiche umane, Università degli Studi di Bari Aldo Moro, AOC Policlinico di Bari

INTRODUZIONE
I traumi degli arti inferiori con perdita di sostanza ed esposizione osteomuscolare sono una problematica frequente nella patologia ricostruttiva ortopedica e plastica. Le ferite con esposizione ossea sono soggette ad infezioni e necrosi se non rapidamente coperte con tessuti molli mediante lembi locoregionali o lembi liberi. Ciò nonostante, le condizioni locali e generali del paziente possono non consentire una ricostruzione adeguata delle strutture esposte, anche in rapporto alle dimensioni della perdita di sostanza e al tipo di trauma. Sono quindi necessarie soluzioni terapeutiche alternative, che consentano la gestione immediata della ferita, diminuendo il rischio di complicanze locali e generali per il paziente.

CASO CLINICO
Paziente maschio di 16 anni, 105kg, ricoverato presso l'unità di Rianimazione e successivamente presso la Chirurgia Generale del Policlinico di Bari, politrauma della strada con schiacciamento ed arrotamento da mezzo agricolo.
Il paziente riportava ampia perdita di sostanza a livello della regione glutea sinistra, con concomitante lesione del plesso lombosacrale bilaterale, lussazione dell'articolazione sacroiliaca sinistra, frattura della branca ischio-pubica destra e della testa femorale sinistra. Concomitante perforazione intestinale e lesione ureterale, trattate con confezionamento di colostomia e ureterostomia bilaterale.
All'esame obiettivo il paziente presentava ampia perdita di sostanza della regione glutea sinistra di circa 25x10cm con estensione in profondità fino muscolo grande gluteo, ed esposizione della testa femorale. Si decideva pertanto, in equipe multidisciplinare con i colleghi chirurghi generali, urologi ed ortopedici, di gestire la ferita mediante terapia a pressione negativa e progressivo debridement dei tessuti necrotici.
Durante il ricovero, dal 02 aprile al 30 settembre 2022 (181 giorni di degenza), il paziente è stato sottoposto ad un totale di 24 interventi chirurgici di sbrigliamento, necrosectomia meccanica e applicazione di terapia NWPT, ad una distanza media di circa 5 giorni.
A causa del vasto trauma locale e alla progressiva demarcazione della necrosi è stata necessaria la progressiva asportazione del muscolo grande gluteo sinistro. Nonostante la profonda perdita di sostanza, la pressione negativa ha consentito la formazione di tessuto di granulazione sano, coprendo efficacemente il sito di frattura, evitando infezioni ossee, dei tessuti molli e consentendo la chiusura della breccia sottocutanea e cutanea.
Il paziente ha successivamente intrapreso un intenso percorso riabilitativo, nonostante gli esiti traumatici con paraparesi ed ipostenia a sella, per il recupero della stazione seduta.

CONCLUSIONI
Il management dei traumi complessi da schiacciamento e il percorso ricostruttivo successivo alla bonifica si dimostra estremamente complesso e non scevro di complicanze. La terapia a pressione negativa rappresenta un efficace supporto nella gestione e guarigione di questo tipo di traumi, offrendo diversi vantaggi rispetto alle terapie convenzionali, quali: copertura dell'esposizione ossea con ridotto rischio infettivo, delay del trattamento ricostruttivo con lembi liberi nei pazienti instabili, diminuzione dei tempi di guarigione di ferite complesse.

TRATTAMENTO DEL DANNO DA ISCHEMIA-RIPERFUSIONE CON CORTICOSTEROIDI AD ALTE DOSI IN PAZIENTE SOTTOPOSTA A RICOSTRUZIONE MAMMARIA CON LEMBO DIEP

Scuola di Chirurgia plastica, ricostruttiva ed estetica Federico II

Dott.ssa Lombardi, Dott. Bufalino, Prof. D'Andrea, Prof. La Padula

Abstract

Le trombosi arteriose e venose rappresentano un'importante complicanza della ricostruzione mammaria con lembo libero DIEP, con sviluppo di danni da ischemia-riperfusione e potenziale perdita del lembo.
Riportiamo un caso di una paziente di 47 anni sottoposta a ricostruzione con lembo DIEP della mammella destra a Dicembre 2022. Dopo circa 10 ore dall'intervento la paziente ha mostrato segni clinici cutanei di congestione venosa, per cui è stato necessario eseguire un intervento di salvataggio con revisione dell'anastomosi e somministrazione di agenti trombolitici, ottenendo un ripristino del flusso sanguigno. Durante i successivi controlli clinici, sono stati rilevati segni clinici suggestivi di lesione da ischemia-riperfusione, trattata con la somministrazione di un breve ciclo ad alte dosi di Metilprednisolone per via endovenosa. Al termine del trattamento è stato riscontrato un miglioramento delle condizioni generali della paziente e un completo recupero tissutale del lembo.
Il caso in esame ha evidenziato come l'applicazione di una terapia corticosteroidea mirata, successiva ad una procedura di salvataggio del lembo libero, possa rappresentare un trattamento efficace del danno da ischemia-riperfusione conseguente ad un evento trombotico.

TITOLO: Ricostruzione di una fistola nel triangolo molle anteriore del naso dopo escissione di un carcinoma basocellulare: descrizione di un caso clinico.

Scuola di specializzazione: Università degli Studi di Sassari

Autori: Emilio Trignano, Corrado Rubino, Lucia Sangalli

Relatore: Lucia Sangalli

Tematica di riferimento: Oncologia

ABSTRACT

Introduzione e rilevanza: I carcinomi basocellulari rappresentano il tumore cutaneo più frequente, ed il naso è il sito di presentazione più comune. Ciò ha un impatto sia sull'estetica che sulla funzionalità del naso, oltre che conseguenze sulla psiche dei pazienti.

Presentazione del caso: Nel nostro articolo viene riportato il primo caso in letteratura di fistola cutanea nel triangolo molle del naso dopo escissione di un carcinoma basocellulare, e la sua ricostruzione.

Discussione clinica: Una delle aree di debolezza del naso è il triangolo molle anteriore; qui, qualsiasi alterazione minima dell'anatomia può potenzialmente portare a gravi danni.

Conclusione: Quando il triangolo molle del naso è danneggiato, il suo ripristino è cruciale. La nostra tecnica ha mostrato un buon risultato sia funzionale che estetico.

Un caso complesso di blefaroptosi congenita sindromica

Dott. Luigi Valotto, specializzando, Chirurgia Plastica Ricostruttiva ed Estetica, Università degli studi di Padova

Relatori:

Dott. Antonio Amabile, specialista in chirurgia plastica ricostruttiva ed estetica, responsabile dell'unità di chirurgia plastica pediatrica, Università degli studi di Padova

Prof. Franco Bassetto, specialista in chirugia plastica ricostruttiva ed estetica, direttore dell'unità di chirurgia plastica, Università degli studi di Padova

La blefaroptosi congenita può essere associata ad un complesso sindromico definito con l acronimo BPES che si caratterizza per la presenza di quattro difetti palpebrali presenti contemporaneamente alla nascita: blefarofimosi, ptosi palpebrale, epicanto inverso e telecanto. Frequentemente possono essere osservate alterazioni morfologiche delle palpebre, anomalie del dotto lacrimale, ambliopia e strabismo.

Un paziente maschio di 14 anni con origini orientali giunge alla nostra attenzione per un quadro di blefarofimosi, ptosi palpebrale, epicanto inverso ed epiblefaron bilaterale
Viene posta diagnosi di BPES dopo esclusione di causa neurologica per la ptosi palpebrale e dopo valutazione oftalmologica e genetica.
Viene riferito dai genitori tentativo di correzione della ptosi palpebrale dell'occhio destro presso altro centro nel 2015 mediante procedura di ritensionamento con thread siliconico.

Alla valutazione presso la nostra unità si repertano blefarofimosi bilaterale, epicanto inverso e ptosi palpebrale severa a destra con disfunzione totale del muscolo elevatore della palpebra omolaterale. Ad una precedente valutazione oftalmologica l'MRD 1 dell'occhio destro non era evidenziabile a causa della marcata ptosi. La ptosi palpebrale di sinistra è invece meno marcata con un MRD 1 di un 1 mm. Contestualmente si reperta marcato epiblefaron bilaterale per cui sta eseguendo trattamento con collirio protettivo per presenza di panno neovascolare corneale di origine traumatica con espansione maggiore nell'occhio di destra.
Il paziente viene sottoposto, a dicembre 2022, ad intervento di correzione dell'epiblefaron bilaterale e nuovo ritensionamento palpebrale di destra al muscolo frontale con sling di fascia lata autologa prelevata dalla coscia di destra.

Il follow up, ancora in corso, mostra un risultato funzionale valido con soddisfacente correzione dell'epiblefaron bilaterale e ottimo mantenimento in sospensione della rima palpebrale di destra con minimo lagoftalmo in chiusura dell'occhio. Da un punto di vista estetico la morfologia palpebrale a destra è ottima. Il sito di prelievo risulta guarito senza complicazioni.
La palpebra dell'occhio di sinistra non è stata trattata data l'assenza di indicazione chirurgica alla nostra valutazione (MDR 1 di 1 mm) e quindi si osserva asimmetria dell'apertura della rima palpebrale rispetto alla controlaterale.

Questo caso ha mostraro la migliore resa terapeutica della fascia lata autologa rispetto a materiali sintetici per il ritensionamento palpebrale come modalità di re-intervento.

BIOMATERIALI: SOLUZIONI SEMPLICI PER CASI DIFFICILI

Marco Mario Tresoldi, Giovanni Nicoletti
Unità di Chirurgia Plastica
Università di Pavia

I biomateriali hanno dato impulso ad una vera rivoluzione nella Chirurgia Plastica del nuovo millennio. In tale ambito, i sostituti dermici si sono dapprima proposti come soluzioni riparative nei pazienti con ampie perdite di sostanza cutanea ed in condizioni critiche, nei pazienti gravemente ustionati e nelle ferite croniche. Nella esperienza degli Autori, la scelta dei diversi biomateriali per impiego clinico, dapprima basata sulla loro reputazione in termini di popolarità, affidabilità, disponibilità e convenienza di costi, con il progredire della curva di apprendimento si è estesa ad indicazioni terapeutiche sempre più innovative.
Da una dettagliata analisi della esperienza clinica degli Autori con i sostituti dermici in un periodo di 15 anni, dal 2007 al 2022, sono state identificate le indicazioni e la gestione più appropriate per ciascun biomateriale.
Il vantaggio dell'impiego dei sostituti dermici consiste nell'associazione della massima semplicità tecnica con la minima invasività possibile, che li rende particolarmente indicati nei pazienti fragili.
In casi selezionati la scelta dell'impiego dei sostituti dermici è anche motivata dalla superiorità del risultato estetico rispetto a quello ottenibile con le tecniche tradizionali.
I sostituti dermici rappresentano una indicazione prioritaria per finalità sia funzionali che estetiche in un crescente numero di casi in alternativa alle tecniche ricostruttive tradizionali con trasferimento di tessuti.
Una prima esperienza dimostra anche la possibilità della associazione sequenziale dei diversi biomateriali al fine di comprendere nel progetto ricostruttivo i vantaggi di ciascuno.
Una presentazione di casi paradigmatici illustra la filosofia innovativa delle indicazioni attuali e potenziali dei biomateriali in Chirurgia Plastica.

Titolo

Quando la chirurgia prende la testa...perchè non intervenire prima?

Autori
M. Romeo MD (relatore); F. Dell'Antonia MD; E. Antoniazzi MD; P. Marchica MD; S. Lovero MD; M. Maritan MD; N. Buzzoni MD; G. Berna MD.

Abstract

Presentiamo il caso clinico di una paziente di 48 anni affetta da voluminoso lesione cranica espansiva frontale bilaterale e deturpante la fisionomia del volto. Dagli esami preliminari veniva posta diagnosi di verosimile Meningioma. Sottoposta ad un primo intervento chirurgico di asportazione della lesione con semplice plastica di riduzione dell'eccesso cutaneo e cranioplastica ricostruttiva custom-made da parte dei colleghi neurochirurghi, l'esito istologico riportava meningioma anaplastico G3 (sec WHO). Dopo 3 mesi comparsa di recidiva sottocutanea per cui veniva sottoposta a nuovo intervento chirurgico di asportazione di recidiva e radicalizzazione cutanea con copertura del difetto cranico mediante lembo libero muscolare di Gran Dorsale innestato. A distanza di un mese dall'ultimo intervento comparsa di nuove lesioni sottocutanee di significato ripetitivo.

Titolo
Trattamento chirurgico di un caso avanzato di sarcoma del cuoio capelluto

Scuola di appartenenza
Chirurgia Plastica e Ricostruttiva, Dipartimento di discipline Chirurgiche, Oncologiche e Stomatologiche, Università degli Studi di Palermo

Autori
M. Nichelini, F. Toia, E. Cammarata, M. Franza, A. Cordova

Tematica di riferimento
oncologia, microchirurgia

Abstract
Introduzione
Gli angiosarcomi sono tumori rari ma aggressivi che necessitano di una asportazione radicale. Nei casi di tumori del cuoio capelluto con invasione ossea, la possibilità di ricostruzione a protezione delle strutture nobili endocraniche è condizione necessaria all'operabilità. Inoltre, il fallimento della ricostruzione espone il paziente a un elevato rischio vita.

Caso clinico
Paziente uomo di 68 anni con anamnesi di tinea capitis, trattata all'età di 4 anni con radioterapia. Sviluppa successivamente radio-dermite. Nel 2020 sviluppa nella stessa sede un carcinoma squamo-cellulare, per il quale veniva sottoposto a 3 interventi di asportazione chirurgica tra il 2020 e il 2022 a causa di insorgenza di recidive. Durante l'ultimo intervento chirurgico, si apprezzava una formazione espansiva sanguinante di cui si effettuava una biopsia incisionale con diagnosi istologica di angiosarcoma. L'esame angio-TC cranio mostrava un'ampia area di alterazione strutturale della teca cranica a ridosso della dura madre ed in contiguità con il seno sagittale superiore, compresso e ridotto di calibro. Il paziente è stato perciò sottoposto previa consulenza oncologica ad un intervento chirurgico di asportazione con margini chirurgici minimi nella porzione più profonda e ricostruzione con sostituto durale sintetico e lembo libero chimerico di ALT-VL. Il paziente ha eseguito RT adiuvante ed è attualmente in follow-up e libero da malattia.

Discussione
Questo caso clinico ci ha posto davanti a diverse problematiche. Data l'estensione del sarcoma e le strutture interessate, non era possibile assicurare una asportazione radicale con margini puliti e un'alterantiva medica radio-chemioterapica era possibile e significativamente meno rischiosa per quanto seconda scelta. Il coinvolgimento della dura madre e del seno sagittale superiore, rendevano l'intervento neurochirurgico gravato da un alto rischio di morte intraoperatorio per sanguinamento. Dal punto di vista ricostruttivo, era necessario un lembo non solo di grandi dimensioni per andare a ricostruire lo strato cutaneo, ma anche di uno *spessore* sufficiente che andasse a protezione delle strutture endocraniche altrimenti esposte. Anche l'intervento ricostruttivo esponeva ad alto rischio di mortalità in caso di fallimento.
In accordo con l'oncologo si è optato per una asportazione più ampia possibile, ma probabilmente R1, e radioterapia adiuvante che per quanto a maggior rischio vita perioperatorio offriva le migliori chance di guarigione a lungo termine.

Conclusioni
La valutazione interdisciplinare di oncologia medica, chirurgia plastica e neurochirurgica, ha consentito una gestione del caso con successo. Intraoperatoriamente, sono stati asportati con

margini ampi il manto cutaneo (diametro dell’asportazione 14 cm), lo strato osseo e la dura madre. All’esame istologico definitivo, tutte le suddette strutture risultavano coinvolte da un fibroxantoma atipico/sarcoma pleomorfo ma la asportazione è risultata R0. Per la ricostruzione il lembo di m. vasto laterale si è dimostrato affidabile in quanto ha garantito dimensioni sufficienti e una buona protezione del sostituto durale.

TITOLO:
CARCINOMA A CELLULE SQUAMOSE DEL CUOIO CAPELLUTO: UNA COMBINAZIONE DI DIVERSE STRATEGIE TERAPEUTICHE

Scuola di Specializzazione: **Università di Sassari**

Autori: **Tettamanzi M., Trignano E., Rubino C.**

Relatore: **Matilde Tettamanzi**

Tematica: **Oncologia - Microchirurgia**

ABSTRACT

Introduzione

Il carcinoma squamocellulare gigante del cuoio capelluto è una sfida chirurgica in relazione alle sue dimensioni ed alla sua collocazione. Nonostante la disponibilità di strategie terapeutiche multimodali che comprendono chirurgia, radioterapia ed immunoterapia, le recidive locali risultano frequenti.

Caso Clinico

Un uomo di 71 anni si è presentato alla nostra attenzione con una lesione del cuoio capelluto nella regione parieto-mastoidea destra determinante erosione ossea, ulcerazione cutanea e infezioni ricorrenti. Alla RM preoperatoria è stato misurato uno spessore massimo della lesione di 5.2 cm, con infiltrazioni delle meningi, e una estensione cranio-caudale di 17.4 cm ed antero-posteriore di 13.1 cm. Nello stesso tempo operatorio è stata praticata prima l'escissione chirurgica della lesione con craniotomia parietale destra e mastoidectomia, successivamente una linfoadenectomia latero-cervicale destra, e solo infine è stato ricostruito il difetto mediante lembo libero di muscolo gran dorsale. All'esame anatomo-patologico sul pezzo operatorio, è stata evidenziata la presenza di un carcinoma a cellule squamose moderatamente differenziato, con secondarismi ad 1 dei 51 linfonodi asportati e margini chirurgici profondi positivi per persistenza di malattia. Nonostante la piena consapevolezza dell'impossibilità di essere radicali si è proceduto all'intervento chirurgico considerate le condizioni di criticità del paziente nella vita quotidiana con l'intenzione di proseguire l'iter terapeutico con la radioterapia. Date le cagionevoli condizioni del paziente non si è potuto procedere nell'immediato alla terapia radioterapica. Nel mese successivo il paziente ha sviluppato due lesioni secondarie, in sede retroauricolare e parotidea destra. Si è pertanto proceduto a trattamento immunoterapico mediante Cemiplimab in attesa di poter iniziare la radioterapia. Questo ha permesso il controllo della malattia e dopo circa 6 mesi, ad una seconda rivalutazione si è potuto procedere con le sedute radioterapiche. In conseguenza della riduzione delle dimensioni delle due neoformazioni, si è optato per l'asportazione chirurgica con chiusura del difetto per prima intenzione. Al follow-up è stata evidenziata una risposta completa e ad oggi il paziente risulta libero da recidive e secondarismi a distanza.

Conclusione

Due anni dopo l'intervento, si è ottenuta la completa remissione della malattia. L'utilizzo dell'immunoterapia ha permesso di controllare la neoplasia in attesa di poter proseguire l'iter terapeutico con radioterapia. La possibilità di combinare diverse modalità terapeutiche, quali chirurgia, radioterapia ed immunoterapia, ci ha permesso di aggredire una neoplasia di notevoli dimensioni e di arrivare alla remissione totale della stessa.

Titolo: La Protesi Fix-Nip l'evoluzione della ricostruzione del CAC

Argomento: Mammella
Scuola: UOC Ch.Plastica, Ist.Tumori "G.Paolo II"- IRCCS Bari
Autori: M.Ressa, V.De Santis, D.Cutrignelli, A.Armenio
Relatore: Dr. Maurizio Ressa, Direttore UOC Ch. Plastica Ist.Tumori "G.Paolo II" IRCCS Bari

La ricostruzione del complesso areola capezzolo è un intervento chirurgico che viene eseguito per ricreare l'aspetto estetico dell'areola e del capezzolo, che spesso vengono rimossi durante l'intervento di mastectomia per il trattamento del cancro al seno.

La ricostruzione può essere eseguita in diverse fasi, a seconda delle esigenze individuali e delle preferenze della paziente. La ricostruzione viene generalmente eseguita in un momento successivo, una volta che il tessuto mammario è stato ricostruito.

La tecnica utilizzata per la ricostruzione dell'areola e del capezzolo può variare a seconda del caso. In letteratura sono state descritte diverse tecniche chirurgiche con l'utilizzo di diversi lembi cutanei ed innesti. Secondo la nostra esperienza clinica nella maggior parte dei casi è sempre molto difficile riprodurre ma soprattutto conservare nel tempo la salienza del capezzolo, che tende ad appianarsi. L'utilizzo della protesi Fix-Nip, come impianto protesico ipodermico, ha permesso di oltrepassare questo ostacolo garantendo forma e consistenza al neo capezzolo. A completamento della ricostruzione va eseguito il tatuaggio per ricreare l'aspetto dell'areola.

Per l'impianto della protesi Fix Nip abbiamo selezionato 10 pazienti con alcuni criteri di selezione: no patologie del sottocute, non essere diabetici, non essere fumatori, non aver eseguito radioterapia post operatoria, dovevano aver terminato il loro percorso di eventuali cure chemioterapiche per evitare deficit del sistema immunitario con eventuali complicanze di rigetto, dovevano avere uno spessore del tessuto sottocutaneo di almeno un 1 cm, confermato da pinch test e da guida ecografica, dovevano essere ricostruzioni monolaterali su mastectomia skin sparing con secondo step ricostruttivo eseguito almeno da 6 mesi e con cicatrici stabilizzate ed infine pazienti senza storia di complicanze come sieromi o infezioni durante la loro fase demolitiva e ricostruttiva.

È importante sottolineare che la ricostruzione del complesso areola capezzolo non ha lo scopo di ripristinare la sensibilità o la funzione del capezzolo, ma solo l'aspetto estetico. Tuttavia, molti pazienti riferiscono di trarre un notevole beneficio psicologico dall'intervento di ricostruzione, poiché può aiutare a restituire la sensazione di completezza e di normalità dopo una mastectomia.

TITOLO: LA CHIRURGIA RICOSTRUTTIVA AL LIMITE

Paziente di 74 anni affetto da carcinoma squamoso della cute, ad origine dalla zona temporale di destra; storia di malattia recidivante della durata di 30 anni, con ripetuti trattamenti chirurgici e radioterapeutici eseguiti presso altre strutture.

Al ricovero il paziente presentava interessamento dell'emivolto di destra con assenza della porzione dell'osso frontotemporale, esposizione della dura madre a coinvolgere posteriormente la regione retroauricolare destra; perdita completa del visus; coinvolgimento dell'emivolto di sinistra , limitata alla zona fronto-orbitaria; coinvolgimento della piramide e della mucosa nasale.
Il paziente riferiva dolore spontaneo, esacerbato alla manipolazione.
Ha eseguito RM encefalo con mdc che ha evidenziato interessamento del padiglione auricolare e del muscolo temporale di destra con estensione intra-orbitaria, inglobando il nervo ottico, la muscolatura estrinseca ed intrinseca oculare bilaterale, i globi oculari (lievemente depiazzati); erosione dell'osso sfenoide, dello zigomatico di destra, della lamina orbitale di sinistra, delle pareti dei seni frontali e delle ossa nasali

Si riteneva pertanto indicato di eseguire a scopo palliativo, in considerazione della possibilità di ottenere una migliore condizione di vita, un intervento combinato con l'equipe ORL e NRCH di asportazione della suddetta lesione con successiva ricostruzione in cui la fase demolitiva prevedeva: craniotomia fronto-temporo-orbito-zigomatica destra con exenteratio bilaterale dei globi oculari e rimozione dell'osso infiltrato macroscopicamente, rimozione della lesione nelle cavita paranasali, nel basicranio anteriore e nella dura madre frontobasale, sostituita con membrana muscolare autologa e tacosil a rinforzo; chiusura della tuba dell'orecchio di destra.
La fase ricostruttiva prevedeva: l'allestimento di lembo miocutaneo chimerico libero di gran dorsale e di serrato anteriore con isola cutanea e suo trasferimento a livello della perdita di sostanza a ricostruire la parete anteriore della rinofaringe mediante la paletta cutanea e posizionamento del muscolo serrato a zaffare la base cranica; copertura della pds con il lembo miocutaneo di LD, copertura del muscolo con IDE, prelevati dalla regione anteriore della coscia destra.

Fino al secondo giorno post operatorio non sono state riscontrate complicanze nè dal punto di vista neurologico nè ricostruttivo, il lembo appariva vitale nel decorso post operatorio.
Dal terzo giorno si è riscontrato peggioramento dello stato di coscienza con comparsa di secrezioni orofaringee e difficoltà deglutitorie che si sono aggravate nei giorni seguenti assieme ai PV fino ad eseguire una tracheostomia, e raggiungere la non responsività allo stimolo verbale e tattile e la morte per shock settico.

Area: oncologica/ricostruttiva
Autori: P. P. Ferretti; S. Tenna;
Relatore: Pier Paolo Ferretti
Scuola Campus Biomedico Roma; Direttore Prof. Paolo Persichetti

POLICLINICO UNIVERSITARIO
CHIRURGIA RICOSTRUTTIVA

MURPHY'S LAW: storia di un salvataggio di arto superiore in condizioni particolarmente avverse

De Bernardis R, Brunetti B, Salzillo R, Morelli Coppola M, Petrucci V, Tenna S, Persichetti P

ABSTRACT

Introduzione

L'utilizzo della microchirurgia è oggi un approccio ricostruttivo di routine nella chirurgia dei sarcomi. La giusta indicazione, l'accurato planning preoperatorio, l'applicazione della migliore tecnica chirurgica e il meticoloso monitoraggio post-procedurale garantiscono un'incidenza di fallimento oggi relativamente bassa nonostante questo tipo di ricostruzioni sia rivolto a pazienti con comorbidità e fattori di rischio multipli (neoplasie, radioterapia, chemioterapia, obesità etc.). La trombosi microvascolare, sia essa arteriosa o venosa, rappresenta la causa più frequente di insuccesso di un lembo microchirurgico. Talvolta causato da errori tecnici o valutazioni errate, l'evento trombotico può altresì verificarsi per fattori intrinseci, tra cui uno stato di ipercoagulabilità proprio del paziente, specie se neoplastico, o per cause ignote. Considerato quanto appena detto, risulta fondamentale saper affrontare le complicanze mettendo in atto tecniche di salvataggio repentine o, in caso di perdita del lembo, ricorrere ad approcci ricostruttivi alternativi.

Case report

Descriviamo il caso di un paziente di origine africana di 24 anni, affetto da neurofibromatosi di tipo 1, sottoposto ad intervento chirurgico di asportazione di Sarcoma a cellule fusate (tumore maligno delle guaine nervose periferiche con differenziazione epitaliale) a partenza dal nervo ulnare in corrispondenza della regione volare dell'avambraccio destro. Per le estese dimensioni della neoplasia (26 x 16 x 14 cm nelle 3 dimensioni), il paziente veniva inizialmente sottoposto a trattamento RT-CHT neoadiuvante, interrotto per ulcerazione e sanguinamento massivo dalla lesione. Nell'ottica di evitare una amputazione di braccio (mano dominante) in un paziente così giovane, veniva effettuato intervento demolitivo e ricostruttivo in condizioni di anemia pre-operatoria (Hb 8 g/dL). Alla rimozione della massa, esitava una perdita di sostanza di 30 x 12 cm di diametro, con asportazione del compartimento muscolare dei flessori, sezione del peduncolo vascolare e del nervo ulnare, esposizione dell'arteria radiale e del nervo mediano. Il tempo ricostruttivo prevedeva l'allestimento di un lembo libero mio-cutaneo latissimus dorsi, con paletta cutanea di 23 x 8 cm, innestato nelle porzioni muscolari, anastomizzato a monte della neoplasia a livello dei vasi ricorrenti ulnari (anastomosi termino-terminali). In prima giornata il lembo mostrava segni di ischemia generalizzata, all'esplorazione chirurgica si riscontrava trombosi dell'anastomosi arteriosa e venosa, che venivano confezionate nuovamente in modalità termino-laterale sui vasi ulnari a monte della sezione oncologica. La rivascolarizzazione avveniva in un lasso di tempo molto ampio, il paziente aveva nel frattempo sviluppato pneumotorace e si presentava clinicamente instabile.

Verosimilmente per danno da ischemia-riperfusione, nonostante un iniziale sanguinamento arterioso e valido allo scratch test, a pochi giorni dalla revisione il lembo peggiorava alla valutazione clinica; all'esplorazione chirurgica si riscontrava trombosi dell'anastomosi venosa, il lembo veniva rimosso e veniva contestualmente allestito in urgenza un secondo lembo libero mio-cutaneo di vasto laterale destro con paletta cutanea di 20 x 8 cm, innestato nelle porzioni muscolari. In questo caso si modificava la sede di anastomosi: anastomosi termino-laterale su arteria brachiale, anastomosi termino-terminale di prima vena su vena comitante ulnare, anastomosi termino-terminale di seconda vena su vena basilica mediante interposizione di graft venoso.

A seguito di insuccesso anche del secondo lembo libero per trombosi del graft venoso utilizzato per l'anastomosi venosa, esteso danno endoteliale prossimalmente al trombo e diffusa trombosi intra-flap, si procedeva alla sua rimozione, si prelevava dalla sua paletta cutanea un innesto a spessore totale che veniva utilizzato per ricoprire un lembo muscolare di flessore radiale del carpo mobilizzato a copertura del terzo distale del nervo mediano e dell'arteria radiale. Le strutture nobili esposte della metà prossimale della perdita di sostanza venivano invece coperte da matrice Integra® bilayer delle dimensioni di 12,5 x 10 cm, che veniva innestata in un secondo tempo chirurgico a 2 settimane di distanza.

Seguivano medicazioni seriate delle aree innestate e fisioterapia attiva dell'arto superiore destro.

A 2 mesi dall'ultimo intervento chirurgico il sito risulta totalmente riepitelizzato, in progressivo miglioramento, il paziente ha ottenuto un buon grado di opposizione del pollice che gli permette la presa di oggetti leggeri, la flesso-estensione quasi completa e una parziale prono-supinazione dell'avambraccio.

Conclusione

Questo caso ha rappresentato una vera e propria sfida ricostruttiva; la giovane età del paziente, la sua resistenza e resilienza, l'interessamento dell'arto dominante, la possibile preservazione dell'opposizione del pollice, della flesso-estensione e prono-supinazione dell'avambraccio hanno spinto il team microchirurgico a multipli approcci ricostruttivi anche dove molti si sarebbero fermati, optando per l'amputazione dell'arto. In questo caso il triplice fallimento della metodica microchirurgica non è da ascrivere ad un errore di tecnica ma probabilmente ad uno stato di ipercoagulabilità di origine neoplastica associato a condizioni locali (pregressa RT-CHT) e sistemiche sfavorevoli. La chirurgia rigenerativa si è mostrata un valido alleato che ha permesso di completare il salvataggio dell'arto dominante nonostante i molteplici fallimenti microchirurgici.

Ricostruzione di perdita di sostanza complessa della parete toracica anteriore in seguito ad estesa bonifica chirurgica per osteomielite

De Pascale A[1]., Termite C.C.[1], Elia R[1]. Maruccia M.[1], Giudice G.[1]
[1] UOC Chirurgia Plastica, Ricostruttiva ed Estetica, Dipartimento delle Emergenze e dei Trapianti di Organo, Università degli Studi di Bari Aldo Moro, AOC Policlinico di Bari

L'osteomielite risulta essere una complicanza rara, poco descritta, del trattamento del carcinoma della mammella. Presentiamo un caso di una paziente sottoposta a mastectomia destra a giugno 2022 e ricostruzione con espansore c/o altro nosocomio che ha sviluppato, a mesi di distanza, un'osteomielite massiva dello scheletro della parete toracica anteriore, coinvolgendo sterno e cartilagini costali di ambedue i lati.

CASO CLINICO

Pz di 50 anni, sottoposta a mastectomia destra a giugno 2022 con contestuale ricostruzione con espansore mammario per carcinoma mammario B5 infiltrante duttale scarsamente differenziato ormono-dipendente, a cui viene associata terapia ormonale.
A 30 giorni viene sottoposta a toilette chirurgica per necrosi del lembo cutaneo, risultato contaminato da Pseudomonas Aeruginosa. Dopo ulteriori 30 giorni circa: re-intervento con rimozione dell'espansore mammario per persistenza dell'infezione da P. Aeruginosa a cui viene associata a terapia antibiotica con Piperacillina-Tazobactam.
A settembre 2022, in previsione di trattamento radioterapico adiuvante, esegue TC torace e successivamente PET/TC che mostrano segni di sospetta osteomielite a carico di III-IV e V costa di destra, sterno corrispondente e cartilagini contro laterali.
Giunge all'attenzione dell'UO di Chirurgia Toracica del nostro nosocomio a novembre 2022 per toracalgia destra ingravescente irradiata al collo e alla regione clavicolare destra con evidenti segni radiologici di osteomielite sterno costale.
Pertanto la paziente è stata sottoposta ad intervento combinato di Chirurgia Plastica e Chirurgia Toracica durante il quale si procede a *debridement chirurgico mediante asportazione completa dello sterno en bloc con le articolazioni sterno costali e le porzioni anteriori della II, III, IV e V e VI costa bilateralmente e riparo della perdita di sostanza ossea mediante allograft criopreservato, tailoring dello stesso e suo fissaggio alla parete toracica mediante applicazione di placche in titanio. Copertura mediante lembo mio cutaneo di gran dorsale destro* e *lembo muscolare di muscolo gran pettorale sinistro.*
In seguito all'intervento la paziente viene condotta in Rianimazione, dalla quale veniva regolarmente trasferita presso UO Chirurgia Toracica in quarta giornata.
Dopo circa 15 giorni, a seguito di una piccola necrosi dei margini della ferita chirurgica, la paziente viene condotta nuovamente in sala operato tira per debridement dell'area di sofferenza a livello della regione sternale e viene sottoposta a mastoplastica riduttiva sinistra per consentire una riduzione della trazione sulle suture mediane.
Attualmente la paziente è al proprio domicilio, sottoposta a terapia antibiotica e antimicotica per positività dei tamponi colturali intraoperatori.

DISCUSSIONE E CONCLUSIONI

Nel trattamento dell'osteomielite è fondamentale garantire un'adeguata bonifica dei tessuti malacici; tuttavia, questo comporta una perdita di sostanza ossea importante a carico della parete toracica anteriore. La ricostruzione dello scheletro osseo è un atto laborioso, soprattutto perché deve preservare la rigidità della parete toracica e protegge le strutture sottostanti. Per garantire le funzioni della parete toracica si può ricorrere all'utilizzo di allograft criopreservati. Gli allograft criopreservati sono una valida alternativa agli autograft sia per la loro ridotta immunogenicità, resistenza alle infezioni, per le loro proprietà osteoconduttive e osteoinduttive, sia perché evitano complicanze a carico del sito donatore.[1] Gli allograft criopreservati da scheletro osseo di cadavere vengono sintetizzati alle coste del paziente mediante placche in titanio.
[2]All'utilizzo degli autograft si deve associare anche un'adeguata copertura dei tessuti molli, per prevenirne la contaminazione e favorire la guarigione, previa terapia antibiotica e antimicotica mirata.

---

[1] Gritsiuta, Andrei I., Bracken, Alexander, Abbas, Abbas E., AND Petrov, Roman V.. "Complex anterior chest wall reconstruction after extensive oncologic resections: a narrative review" *Shanghai Chest* [Online], Volume 5(22 July 2021)

[2] Marulli G, Hamad AM, Cogliati E, et al. Allograft sternochondral replacement after resection of large sternal chondrosarcoma. J Thorac Cardiovasc Surg 2010;139:e69-70

Ricostruzione palpebrale complessa mediante lembo libero tendinocutaneo radiale associato a cantoplastica ed innesto tarsocongiuntivale per recidiva di carcinoma basocellulare della regione geniopalpebrale

Scuola di Specializzazione: Università Cattolica del Sacro Cuore – Roma

Autori: Dottoressa Anna Amelia Caretto
Dott. Federico Taraschi
Dottoressa Maria Chiara Fabbri
Dottoressa Marta Mariani
Prof. Stefano Gentileschi
Relatore:Dottoressa Anna Amelia Caretto

Abstract
Il trattamento chirurgico dei carcinomi cutanei del volto richiede nella maggior parte dei casi la semplice asportazione e ricostruzione con l'impiego di lembi locali. Tuttavia, alcuni istotipi e recidive tumorali, o tumori di grandi dimensioni possono richiedere interventi demolitivi maggiori e ricostruzioni mediante il trasferimento microchirurgico di lembi liberi o locali perforanti. Riportiamo il caso clinico di una paziente di 73 anni, forte fumatrice, con anamnesi di BPCO, vasculopatia con amputazione dell'arto inferiore per danno ischemico, e psoriasi volgare. La paziente presentava un esteso carcinoma basocellulare della regione geniopalpebrale sinistra, persistente dopo terapia con vismodegib, coinvolgente il canto interno, la cute della palpebra inferiore, il terzo mediale della palpebra superiore a tutto spessore, e la parete laterale del naso. Le principali problematiche chirurgiche riscontrate sono state la necessità di una ricostruzione con lembo microchirurgico sottile, un supporto tendineo per la palpebra inferiore e la contestuale ricostruzione del canto interno. Gli autori discutono le scelte demolitive e ricostruttive su tipo di lembo e vasi riceventi e riportano il decorso postoperatorio ed outcome chirurgico.

Tematica di Riferimento: Microchirurgia

Blefaroplastica complessa per Ptosi palpebrale bilaterale associata a lagoftalmo bilaterale e sinblefaron laterale a seguito di blefarocongiuntivite.

Scuola di Specializzazione: Università Cattolica del Sacro Cuore – Roma

Autori: Dott. Federico Taraschi
Dottoressa Maria Chiara Fabbri
Dottoressa Marta Mariani
Dottoressa Anna Amelia Caretto
Prof. Stefano Gentileschi
Relatore: Dott. Federico Taraschi

Abstract
La ptosi palpebrale ed il lagoftalmo sono generalmente conseguenti alla lassità delle strutture ligamentose, aponeurotiche e muscolari delle palpebre, che esitano ai processi di invecchiamento.
Gli autori riportano un raro caso di una paziente giovane, portatrice dalla nascita di simblefaron esterno, che, a seguito di una blefarocongiuntivite acuta, ha sviluppato ptosi palpebrale e lagoftalmo bilaterali. Dopo inquadramento oculistico e laboratoristico, il quadro è stato corretto chirurgicamente, in un tempo unico. Il decorso postoperatorio è stato regolare con recupero completo del campo visivo e dell'aspetto estetico.

Tematica di Riferimento: Estetica

Gestione di un caso di radionecrosi completa di vulva, perineo, visceri pelvici e sinfisi pubica

Scuola di Specializzazione: Università Cattolica del Sacro Cuore – Roma

Autori: Dottoressa Maria Chiara Fabbri
Dottoressa Marta Mariani
Dott. Federico Taraschi
Prof. Stefano Gentileschi
Dottoressa Anna Amelia Caretto
Relatore: Dottoressa Maria Chiara Fabbri

Abstract
L'asportazione delle neoplasie vulvari comporta ampie resezioni per lo stadio spesso localmente avanzato fin dalla prima diagnosi e per la spiccata tendenza alla recidiva locale che impone margini di resezione ampi. La radioterapia adiuvante su perineo e regioni inguinali è spesso indicata. Riportiamo il caso clinico di una paziente di 56 anni trattata per carcinoma vulvare recidivo con vulvectomia radicale, linfadenectomia inguinale e radiochemioterapia. La paziente, a seguito della radiochemioterapia, presentava tossicità severa, con estesa radionecrosi riguardante la vulva, il perineo, la sinfisi pubica ed i visceri pelvici, linfocele inguinale sinistro per cui veniva sottoposta a pelvectomia anteriore, linfadenectomia pelvica, asportazione del linfocele, asportazione della sinfisi pubica e di parte della muscolatura adduttoria delle cosce e ricostruzione mediante lembo VRAM. Il decorso postoperatorio è stato complicato da linforrea inguinale bilaterale e deiscenza delle ferite chirurgiche in sede inguinale bilaterale e perineale posteriore. Il planning ricostruttivo secondario ha previsto un primo intervento di debridement inguinale e perineale, riposizionamento del lembo VRAM e applicazione di NPWT a livello inguinale di destra. Dopo 3 settimane di NPWT, è stato eseguito il secondo intervento chirurgico di ricostruzione inguinale destra con lembo ALT fasciocutaneo. Non sono intercorse ulteriori complicanze. Nell'ultima visita di follow up, 18 mesi dopo l'intervento, la paziente non ha recidiva di malattia e presenta lembi con normale cicatrizzazione, adeguata ripresa della funzionalità motoria e comparsa di linfedema secondario bilaterale degli arti inferiori.

Tematica di Riferimento: Chirurgia Plastica Generale

Lo scleredema palpebrale – Una rara forma di elefantiasi delle palpebre dalla gestione non codificata.

Scuola di Specializzazione: Università Cattolica del Sacro Cuore – Roma

Autori: Dottoressa Marta Mariani
Dottoressa Maria Chiara Fabbri
Dott. Federico Taraschi
Prof. Stefano Gentileschi
Dottoressa Anna Amelia Caretto
Relatore: Dottoressa Marta Mariani

Abstract
Lo scleredema delle palpebre è una patologia rara che comporta linfedema cronico delle palpebre, con alterazioni tissutali di fibrosi ed elefantiasi.
Gli autori riportano la gestione di un caso, inquadrato mediante linfografia, linfoscintigrafia, risonanza magnetica ed istologia e trattato mediante associazione di chirurgia e terapia conservativa.

Tematica di Riferimento: Miscellanea

Abstract:

Scuola di Specializzazione in chirurgia plastica, ricostruttiva e microchirurgia di Firenze

Autori: Tamburello S, Malzone G, Innocenti A

Titolo: Caso clinico di fallimento della ricostruzione mammaria eterologa dovuto a sieroma cronico tardivo: incidenza, fattori di rischi e terapia chirurgica.

Introduzione: Lo sviluppo di sieroma cronico tardivo (SCT) in esiti di ricostruzione mammaria eterologa è una complicanza scarsamente analizzata che può, tuttavia, portare a serie conseguenze. Secondo la letteratura l'incidenza stimata va dal 1-2%, che può salire a fino al 10% in pazienti con fattori di rischio quali obesità, diabete, abitudini tabagiche etc.
Si definisce SCT l'instaurarsi di raccolta fluida peripotesica in assenza di segni di infezione o altre concause, a partire da 6 mesi dall'intervento e refrattario ad ogni tipo di trattamento conservativo.
Come conseguenza di tale complicanza il tempo di guarigione aumenta così come il rischio di sovrainfezione e di espianto protesico determinando un deterioramento della qualità di vita della paziente e soprattutto ritardando l'inizio di eventuali terapie adiuvanti.
Descrizione del caso clinico: Presentiamo il caso di una paziente di 62 anni, con un BMI di 33,53kg/m^2 , fumatrice, sottoposta a mastectomia skin-sparing sinistra, linfoadenectomia omolaterale e ricostruzione mediante espansore retropettorale, successivamente sottoposta a chemioterapia adiuvante. A distanza di 8 mesi dal primo intervento la paziente ha sviluppato un sieroma periprotesico cronico che ha portato a frequenti procedure di drenaggio percutaneo e ritardo nell'inizio della radioterapia adiuvante, infine all'espianto dell'espansore. La paziente ha inoltre sviluppato una radiodermite retraente.
A distanza di due anni dal primo intervento chirurgico, il SCT non era risolto e alla luce del fallimento ricostruttivo e gli esiti radiodermitici venne riferita alla nostra unità operativa.
Il piano chirurgico per trattare il SCT e ricostruire contestualmente il seno è stato: debridment del tessuto interessato e ricostruzione autologa con lembo libero DIEP (deep inferior epigastric artery perforator).
Conclusione: L'indicazione alla ricostruzione autologa con lembi microchirurgici in casi complessi come quello presentato, con importanti fattori di rischio e l'indicazione ad eseguire terapia adiuvante, dovrebbe essere offerta alle pazienti in prima istanza tra le opzioni ricostruttive.

Sarcoma di Ewing delle dita: un approccio microchirurgico

De Pascale A[1]., Staffa A. [1], Elia R. [1]. Maruccia M. [1], Giudice G.[1]
[1] UOC Chirurgia Plastica, Ricostruttiva ed Estetica, Dipartimento delle Emergenze e dei Trapianti di Organo, Università degli Studi di Bari Aldo Moro, AOC Policlinico di Bari

INTRODUZIONE

Il Sarcoma di Ewing è il secondo, per frequenza, tumore primitivo delle ossa nell'infanzia e nell'adolescenza, coinvolgendo prevalentemente le diafisi delle ossa lunga e le ossa piatte. Più raro il coinvolgimento delle ossa della mano. Il sarcoma di Ewing entra in diagnosi differenziale con osteomielite, tubercolosi, encondroma e tumori benigni delle ossa con prognosi influenzata dalla presenza di metastasi alla diagnosi. Pur non esistendo un consensus sul trattamento multimodale, è attualmente raccomandato e prevede l'impiego di chirurgia, radioterapia e chemioterapia.

CASO CLINICO

Il nostro paziente è un ragazzo di 11 anni, con esordio del quadro clinico a gennaio 2022 sottoforma di tumefazione prima intermittente, poi persistente, a carico della falange prossimale del III dito della mano destra, indolore.
L'iter diagnostico ha previsto prima una radiografia e successivamente una risonanza magnetica nucleare che evidenziava la presenza di un processo eteroformativo, solo la biopsia poneva diagnosi istologica di Sarcoma di Ewing
In preparazione all'intervento chirurgico, veniva sottoposto a 9 cicli di chemioterapia (protocollo EWOSS 2021), trasfusione di PTL e terapia con G-CSF (Filgrastim 0.5 ml) 1 fl s.c./die.
L'intervento chirurgico, eseguito dalla nostra UOC, ha previsto l'asportazione en bloc di F1 a livello del III dito (insieme all'apparato estensore e flessore superficiale) e la ricostruzione con osso da banca di cadavere. Per consentire la sopravvivenza dell'allograft, all'interno dello stesso, è stato allestito un canale endomidollare per permettere l'inserimento di una porzione di vena superficiale prelevata dall'avambraccio omolaterale e successivamente anastomizzata con un'arteria digitale.
Esame istologico definitivo ha mostrato "segmento osteo-articolare con esiti fibro-sclerotici post-chemio di pregresso sarcoma di Ewing con diffusa attivazione osteoclastica ed erosione della corticale ossea."

DISCUSSIONE E CONCLUSIONI

I tumori primitivi maligni ossei sono una diagnosi rara; di solito il gold standard è costituito una resezione ampia, a cui si possono associare chemioterapia e radioterapia in base alla diagnosi istologica.
È fondamentale una corretta ricostruzione della perdita di sostanza iatrogena per poter garantire la funzionalità e un'adeguata qualità della vita.
Esistono varie opzioni chirurgiche ricostruttive: artrodesi con innesti autologhi, amputazione, toe transfer; escludendo le protesi. La scelta dipende dalla sede coinvolta.
In letteratura esistono solamente case report che descrivono l'utilizzo di un allograft per la ricostruzione delle diafisi, all'interno del quale canale midollare viene inserito un innesto venoso per garantirne la sopravvivenza.[1]
Gli allograft vengono prelevati immediatamente dopo la morte del donatore e congelati a -80°C, il che, da una parte, riduce la sua reattività immunologia e il rischio di infezioni ma, dall'altra, riduce anche la sua attività biologica poiché il congelamento determina la distruzione cellulare.
L'integrazione ossea dell'allograft è minima all'interfaccia osso-osso, permettendo così la fusione ossea ma non la rivascolarizzazione dell'innesto; la diretta conseguenza è che la maggior parte dell'allograft rimane inerte e, quindi, è frequente il riscontro di riassorbimento osseo e fratture[2]. Pertanto, l'allestimento, all'interno del canale midollare, di un tunnel nel quale inserire un innesto venoso (poi suturato alle arterie digitali), favorirebbe la neoangiogenesi e, quindi, la sopravvivenza dell'innesto[3].[4]

---

[1] Pagnotta A, Formica VM, Ascione A, Covello R, Zoccali C. Massive bone allograft engineered with autologous vessels: A new perspective for the future. Hand Surg Rehabil. 2022 Oct;41(5):648-653. doi: 10.1016/j.hansur.2022.06.001. Epub 2022 Jun 11. PMID: 35700916.

[2] Bullens PH, Minderhoud NM, de Waal Malefijt MC, Veth RPH, Buma P, Schreuder HWB. Survival of massive allografts in segmental oncological bone defect reconstructions. Int Orthop 2009;33:757–60.

[3] Willems WF, Kremer T, Friedrich P, Bishop AT. Surgical revascularization in structural orthotopic bone allograft increases bone remodeling. Clin Orthop Relat Res 2014;472:2870–7.

[4] Willems WF, Kremer T, Friedrich P, Bishop AT. Surgical revascularization induces angiogenesis in orthotopic bone allograft. Clin Orthop Relat Res 2012;470:2496–502.

Scuola di Chirurgia plastica, ricostruttiva ed estetica, Università degli studi di Milano.

Tematica di riferimento: arti – chirurgia plastica ricostruttiva.

TITOLO: Sindrome di Cloves: quali armi abbiamo a disposizione per questa nuova affascinante sfida?

Autori: Stefano Vaccari, Stefania Andreoletti, Beniamino Bortoli, Francesco Klinger, Marco Klinger
Relatore: Stefano Vaccari

INTRO

La sindrome di CLOVES è una sindrome da iperaccrescimento complessa sporadica non ereditaria con 130-200 casi segnalati in tutto il mondo. Il termine CLOVES è un acronimo che descrive la crescita eccessiva lipomatosa congenita, malformazioni vascolari, nevi epidermici e anomalie spinali/ scheletriche. Questa sindrome è attualmente inclusa nello “spettro overgrowth PIK3CA-relato" (PRO).
La diagnosi è clinica, e non si basa su un'analisi istopatologica.
Sebbene non siano state stabilite chiare linee guida terapeutiche, è opinione comune che la gestione di questa complessa entità richieda un approccio multidisciplinare, dove la chirurgia plastica e ricostruttiva svolge un ruolo importante. Spesso, i chirurghi plastici sono chiamati a gestire le masse mediante escissione chirurgica. La lipoaspirazione è egualmente cruciale nella gestione delle masse lipomatose che caratterizzano la malattia.
Qui riportiamo il nostro raro caso di sindrome di CLOVES, e in particolare il nostro approccio nella gestione delle crescite lipomatose e cutanee che hanno colpito la nostra paziente.

PRESENTAZIONE DEL CASO:

Riportiamo il caso di una donna caucasica di 28 anni, giunta alla nostra attenzione per la presenza di macrosomia dell’arto inferiore sinistro, dovuto ad una malformazione linfatico-venosa. Questa anomalia ha determinato un grado significativo di asimmetria dell'arto inferiore sinistro rispetto al controlaterale, con eccesso di tessuti molli cutanei e sottocutanei, con significativa riduzione della qualità della vita del paziente, difficoltà di deambulazione e implicazioni estetiche.
In passato, la paziente aveva subito vari interventi chirurgici, in particolare per quanto riguarda la gestione delle anomalie vascolari degli arti inferiori. La paziente non presentava altre comorbidità.

Operative technique

E’ stata svolta una dettagliata valutazione clinica e radiologica multidisciplinare del caso.
Il 11/06/21, è stata eseguita una lipectomia aspirativa interno ed esterno coscia sinistra, regione trocanterica e sottoglutea sinistra. Ottenuti circa 2000 ml di lipoaspirato.
L'11/11/21, la paziente è stata sottoposta ad una seconda lipectomia aspirativa della coscia sinistra anteriore, esterna ed interna e alla resezione di tessuto dermo-adiposo in eccesso dalla regione glutea sinistra mediante asportazione chirurgica. Un'ampia losanga di cute e tessuto sottocutaneo è stata asportata per ridurre le dimensioni delle regioni glutea e sottoglutea con inserimento di drenaggio. Ottenuti circa 1600 mL di lipoaspirato.
A giugno 22 è stata sottoposta a resezione di tessuto in eccesso adipo-cutaneo della coscia mediale sinistra mediante asportazione chirurgica e lipectomia aspirativa coscia sinistra anteriore e mediale e regione genuale. Un'ampia losanga adipo-cutanea è stata asportata per ridurre le dimensioni della coscia sinistra mediale. 1000ml di lipoaspirato sono stati ottenuti durante la procedura di aspirazione.
Oltre alla terapia antalgica e alla profilassi antibiotica, è stata somministrata enoxaparina a causa dell'alto rischio di eventi tromboembolici associati a questa sindrome. La durata degli interventi è stata rispettivamente 36 minuti, 96 minuti e 90 minuti. La paziente è andata incontro a normale decorso postoperatorio, senza eventi clinici di rilievo.

RISULTATI

Rispetto all'ultimo intervento, il follow-up è stato di 6 mesi con cadenza mensile. Si è rilevata una riduzione oggettiva della circonferenza della coscia. Durante l'ultimo controllo, ha riferito di essere soddisfatta del risultato morfo-funzionale ottenuto e ha espresso la propria disponibilità a sottoporsi ad ulteriori procedure chirurgiche, se ritenute opportuno.

DISCUSSIONE

Per decenni, diagnosi e gestione delle sindromi da overgrowth sono state una sfida.
La nostra paziente è stata trattata all'inizio dell'età adulta, quando le lesioni si intendono come volumetricamente stabili.
Abbiamo utilizzato la nostra vasta esperienza in chirurgia estetica per garantire il miglior risultato morfo-funzionale alla paziente, minimizzando le possibili complicazioni della procedura. Particolare attenzione è stata dedicata alla componente linfatica.
Prima del 2004, le tecniche di dermolipectomia consistevano nell'asportazione dei tessuti a spessore completo. Le Louarn ha in seguito introdotto un nuovo approccio descrivendo la liposuzione della componente soprafasciale e subfasciale nella zona interessata dalla successiva resezione cutanea, eseguendo la resezione cutanea appena sotto il derma. La liposuzione viene eseguita sottofasciale a livello della coscia interna e soprafasciale nell'area di resezione. L'intervento prosegue con la resezione cutanea su di una piano subdermico, ancoraggio del lembo alla fascia di Colles e infine la chiusura per piani. La procedura descritta da Le Louarn ha permesso la conservazione del tessuto connettivo contenente vasi sanguigni e linfatici, riducendo così il rischio di sieroma e linfedema postoperatorio.
Contrariamente a quanto descritto in precedenza, l'autore più esperto ha raccomandato di eseguire prima la resezione e poi la liposuzione in procedure combinate; questo è stato fatto per calibrare la quantità di liposuzione in funzione della vitalità dei lembi dopo l'asportazione.
Il pattern di resezione comprendeva una losanga orientata orizzontalmente lungo le linee di Langer durante la prima escissione e una J inversa nella seconda escissione, eseguendo pinch test e regolazioni intraoperatorie per garantire la chiusura della ferita senza tensione. La liposuzione suprafasciale estesa deve essere eseguita fino alla parte superiore della coscia per evitare lesioni alla vena safena e alla rete linfatica. Infatti, un recente studio anatomico ha dimostrato che i vasi linfatici sono presenti non solo nel tessuto adiposo subfasciale, ma anche nello strato profondo di grasso superficiale. Le manovre chirurgiche sono state eseguite principalmente sul piano sovrafasciale, al fine di preservare il più possibile l'integrità vascolare, nervosa e linfatica.
Il nostro approccio a questa patologia complessa è stato di tipo multi-step, eseguendo dopo attente valutazioni preoperatorie e degli esiti chirurgici, in un primo momento calibrate lipectomie aspirative, associate in seguito a mirate dermolipectomie.
La paziente risulta in attesa di eventuale nuova indicazione chirurgica, in funzione di esito di RMN arto inferiore e valutazione di chirurgia vascolare.

CONCLUSIONE

Le sindromi da iperaccrescimento rappresentano una sfida per il chirurgo plastico, che deve adattare le tecniche disponibili al caso specifico. Abbiamo utilizzato la nostra consolidata esperienza nel campo della chirurgia estetica applicando le tecniche di inguino-cruroplastica, gluteoplastica e lipectomia aspirativa per cercare di ottenere il miglior esito morfo-funzionale possibile per la nostra giovane paziente, esprimendo ancor più la nostra filosofia che il confine tra chirurgia ricostruttiva ed estetica sia estremamente sottile. Ciò implica che le manovre chirurgiche devono essere accuratamente selezionate, in base a solide basi anatomiche, al fine di limitare i possibili rischi in un paziente, per sua natura, fragile.

UN CASO DI RICOSTRUZIONE DI UN DIFETTO COMPLESSO DELLA PARETE ADDOMINALE: MESH, LEMBI PERFORANTI E VAC

Di Turi C.[1], Iuliano M.R. [1] Elia R[1]. Maruccia M.[1], Giudice G.[1]
[1] UOC Chirurgia Plastica, Ricostruttiva ed Estetica, Dipartimento di Medicina di Precisione e Rigenerativa e Area Jonica, Università degli Studi di Bari Aldo Moro, AOC Policlinico di Bari

INTRODUZIONE

Le neoplasie derivanti dall'apparato uro-genitale possono talvolta, negli stadi avanzati, coinvolgere regioni anatomiche quali la parete addominale, il pavimento pelvico ed i tessuti molli circostanti.
Pertanto, gli esiti di asportazione di tali neoplasie possono portare ad ampie perdite di sostanza dei tessuti molli di difficile ricostruzione. Oltre ai lembi liberi, anche lembi peduncolati basati su perforanti, possono essere impiegati per la ricostruzione della parete addominale. Tra questi, il lembo antero-laterale di coscia peduncolato rappresenta una valida opzione chirurgica per la ricostruzione di questa tipologia di difetti.

CASO CLINICO

Paziente di 39 anni ricoverata presso la U.O.C. di Urologia del Policlinico di Bari poiché affetta da una voluminosa neoplasia pelvica con origine vescicale, infiltrante la parete addominale a tutto spessore. Clinicamente, la paziente si presentava con un'estesa neoformazione cutanea ulcerata della regione ipogastrica di circa 19 X 17 cm con estensione fino alla commissura vulvare anteriore. Si decideva pertanto, in equipe multidisciplinare con i colleghi urologi, di sottoporre la paziente ad intervento chirurgico combinato durante il quale si procedeva ad asportazione "in blocco" dell'ulcera muscolo-cutanea, della vescica, delle ovaie, dell'utero, della vagina, del residuo sinistro e di parte del nervo otturatorio di destra che appariva infiltrato dalla neoplasia. Il tempo urologico si concludeva con ureterocutaneostomia e posizionamento di mesh in Gore bio A. Faceva seguito la riparazione del nervo otturatorio mediante innesto nervoso prelevato dal nervo surale sinistro e ricostruzione dell'ampia perdita di sostanza della parete addominale mediante lembo antero-laterale di coscia bilaterale, peduncolato, muscolo-cutaneo.
In seconda giornata, la paziente veniva sottoposta ad evacuazione chirurgica di vasto ematoma a partenza sovraombelicale responsabile della compressione del peduncolo vascolare del lembo ALT di sinistra e quindi di congestione venosa dello stesso.
Nonostante questo, dopo circa 7 giorni, si apprezzava la presenza di necrosi del lembo ALT di sinistra.
Contestualmente si rilevava anche deiscenza generale delle ferite chirurgiche con fuoriuscita di materiale siero-purulento dalla regione addominale, determinati da progressive alterazioni del processo coagulativo e dello squilibrio metabolico della paziente. Si procedeva pertanto a posizionamento di NPWT.
Dopo ulteriori 14 giorni, in seguito a peggioramento dello stato generale delle ferite e ad iniziale esposizione della mesh, la paziente veniva sottoposta ad intervento di toilette chirurgica delle ferite delle cosce, dell'addome e del lembo ALT di sinistra interessato da necrosi subtotale. Faceva seguito il posizionamento di NPWT a livello della coscia destra e di V.A.C. therapy per addome aperto da parte del chirurgo generale.
Nonostante il trattamento chirurgico combinato, il deterioramento progressivo delle condizioni cliniche generali, ha portato all'exitus della paziente per sepsi.

CONCLUSIONI

La ricostruzione dei difetti post-chirurgici della parete addominale si dimostra essere estremamente complessa e non scevra da complicanze. Il lembo antero-laterale di coscia peduncolato, associato all'utilizzo di mesh, rappresenta una valida opzione ricostruttiva in grado di ripristinare la continuità dei tessuti molli addominali in un unico tempo chirurgico.
È altresì fondamentale una corretta valutazione del paziente e del suo status generale nel contesto di un'equipe multidisciplinare volta a garantire un adeguato inquadramento clinico-terapeutico del paziente.

A challenging case of thumb replantation and the potential of indocyanine green fluorescence angiography

Valentina Budini

ABSTRACT

We present a case of thumb replantation successfully performed despite several risk factors: age, comorbidities, and trauma mechanism are major adverse prognostic factors directly impacting thumb reimplantation. We performed thumb reimplantation on a 94-year-old patient with type 2 diabetes mellitus who presented to the emergency department with a thumb avulsion due to a dog bite. The thumb was also successfully reimplanted thanks to the implementation of the intraoperative indocyanine green fluorescence angiography (ICG) technique. We used ICG intraoperatively to guide surgical debridement and evaluate the efficacy of anastomosis and reperfusion of the reimplanted segment during surgery.